

SURGICAL TACTICS AT COMPLEX TRAUMA OF THE COLON

B.A. Sotnichenko¹, V.V. Glushko², O.B. Kalinin¹, A.B. Sotnichenko¹, S.V. Salienko², O.N. Dmitriev², O.I. Shechepetilnikova²

¹Vladivostok State Medical University, ²City Hospital No. 2 (Vladivostok)

Summary — Complex trauma of the colon is one of the severe kinds of abdominal organ injury, sometimes creating complexities even for skilled surgeons. The high mortality level (up to

44%) determines the necessity of development of rational algorithm of medical diagnostic actions. Surgical tactics suggested by the Department of faculty surgery, developed on the basis of City Hospital No. 2 (Vladivostok), taking into account the degree of trauma, blood loss volume, terms from the moment of trauma, severity of damage to other anatomic areas, a degree of filling of colon, allows receiving quite satisfactory results in this category of patients.

Keywords: colon, trauma, medical diagnostic algorithm.

Pacific Medical Journal, 2008, No. 4, p. 44-47.

УДК 616.711-001.5-089.844

Е.П. Костив¹, Р.Е. Костив²

¹ Владивостокский государственный медицинский университет, ² Городская клиническая больница № 2 (г. Владивосток)

ТРАНСПЕДИКУЛЯРНАЯ ВЕРТЕБРОПЛАСТИКА ПРИ ЗАДНИХ ХИРУРГИЧЕСКИХ ТЕХНОЛОГИЯХ У ПАЦИЕНТОВ С НЕСТАБИЛЬНЫМИ ПОВРЕЖДЕНИЯМИ ГРУДОПОЯСНИЧНОГО ОТДЕЛА ПОЗВОНОЧНИКА

Ключевые слова: переломы позвоночника, хирургическое лечение.

Представлен анализ результатов лечения 61 пациента с переломами тел грудных и поясничных позвонков, прооперированных с использованием транспедикулярных систем и вертебропластики поврежденного позвонка. Выявлены явные преимущества использования вертебропластики. На операции открывались большие возможности для восстановления высоты тела сломанного позвонка, за счет использования при репозиции импакторов. Заполнение образующихся при этом в поврежденном позвонке костных дефектов аутоотрансплантатом восстанавливало потерянный объем и тем самым повышало опороспособность передней колонны. При контрольном исследовании отмечена незначительная потеря достигнутой на операции коррекции у 8 пациентов (13,1%). Повреждений деталей конструкции и дестабилизации фиксированного сегмента позвоночника не выявлено ни у одного пациента.

Повреждения груднопоясничного отдела позвоночника, возникающие в результате компрессионных и взрывных переломов, приводят к значительным разрушениям тел позвонков и создают угрозу сдавления спинного мозга. Доля повреждений позвоночника среди травм опорно-двигательного аппарата остается довольно высокой и составляет от 2 до 17,7% [6–8]. Актуальность проблемы обусловлена и тем, что наиболее часто данным травмам подвержена активная часть населения, лица репродуктивного возраста. Неуклонно возрастает частота переломов позвоночника у пациентов с множественной и сочетанной травмой, требующих максимально быстрой и эффективной стабилизации поврежденных сегментов с целью обеспечения наиболее ранней вертилизации пострадавших [1, 6]. Для достижения этих целей в настоящее время все шире применяются различные способы оперативной фиксации позвоночника [2, 3]. Одним из методов стабилизации поврежденного сегмента позвоночника является транспедикулярная фиксация. Транспедикулярные системы основаны на фиксации структур всех трех

опорных колонн, они достаточно универсальны и могут использоваться при различных видах повреждений позвонков, а по биомеханическим параметрам стабилизации превосходят большинство других фиксаторов [11]. Внедрение в практику транспедикулярных систем позволило коренным образом изменить взгляды травматологов на тактику хирургического лечения больных с травмой позвоночника. В большинстве случаев появилась возможность отказаться от наиболее травматичных передних хирургических технологий. Вместе с тем существует и некоторая неудовлетворенность, связанная с использованием транспедикулярных конструкций [2, 13–15]. В основном это касается отдаленных результатов лечения повреждений позвоночника, заключающихся в потере коррекции репозиции, достигнутой на операции, увеличении кифотической деформации, а иногда и срыве фиксации. Пустоты, остающиеся в губчатой кости тела поврежденного позвонка после восстановления его высоты, ослабляют переднюю колонну. Интерпозиция между фрагментами поврежденного диска препятствует сращению перелома и замедляет репаративные процессы в центральных зонах тела позвонка [5]. В конечном итоге фиксатор испытывает чрезмерные нагрузки, зачастую деформируется, что способствует потере коррекции и возникновению неврологических нарушений [2, 12]. Одним из факторов, предупреждающих эти осложнения, на наш взгляд, является костная вертебропластика по Н. Daniaux [10].

Цель настоящего исследования состояла в оценке ближайших и отдаленных результатов лечения пациентов с нестабильными повреждениями груднопоясничного отдела позвоночника, оперированных с использованием задних хирургических технологий, у которых дополнительно применялась транспедикулярная вертебропластика поврежденного позвонка.

За 1996—2006 г. обследован 61 пациент (34 мужчины и 27 женщин) с нестабильными переломами груднопоясничного отдела позвоночника, оперированный с использованием транспедикулярных систем. Фиксация переломов осуществлялась с помощью различных модулей: система «Медбиотех» — 7 (11,4%), система «Остеосинтез» (аналог фиксатора Dick) — 13 (21,3%), система «Конмет» — 5 (8,2%) и система USS Synthes — 36 (59,0%) пациентов. Средний возраст больных составил 34,9 года. Наибольшую долю составили больные с переломами позвонков Th12—L2 — 39 человек (63,9%). Самый верхний уровень использования стержневых транспедикулярных систем был применен при переломе тела 8-го грудного, самый нижний — при переломе 5-го поясничного позвонка. В 7 случаях (11,5%) диагностированы переломы на двух уровнях (11,5%). У 27 человек (44,3%) переломы позвоночника входили в структуру множественных и сочетанных повреждений скелета. У 6 пациентов (9,8%) отмечались неврологические расстройства в виде пlegий, парезов и корешковых синдромов разной степени выраженности. По механизму травмы пациенты распределились следующим образом: дорожно-транспортные повреждения внутренние — 17 (27,9%), дорожно-транспортные повреждения внешние — 11 (18,0%), кататравма — 27 (44,3%), прочие — 6 (9,8%).

По классификации Magerl et al. [4, 9] повреждения типа А встречались значительно чаще остальных и присутствовали в 47 наблюдениях (77,0%). Из них варианты A1.2 — 2, A1.3 — 1, A2 — 2, A2.3 — 5, A3.1 — 9, A3.2 — 7, A3.3 — 21 случай. Переломы типа В отмечены у 12 пациентов (19,7%). Из них варианты B1.2.1+A1.2 — 3, B1.2+A2.3 — 5, B1.2+A3.1 — 3, B1.2+A3.3 — 1 случай. Переломы типа С зарегистрированы у 2 больных (3,3%) с вариантами переломов типа А и В. Вертебропластика с использованием транспедикулярной технологии по Danioux выполнена аутокостью в 54 случаях. Для 7 пациентов использован ChronOS (гранулы бета-трикальцийфосфата). 27 больных (44,2%) оперированы в течение 3—7 дней после травмы, 19 (31,1%) — в срок 7—14 дней, 15 (24,6%) — после 14 дней. Максимальный срок оперативного вмешательства после травмы был не более 2 месяцев.

Обследование пациентов проводилось по стандартной методике. Всем больным выполнялась спондилография в двух проекциях. Рентгенологическая картина уточнялась на компьютерном томографе. У лиц с осложненной травмой выполняли магнитно-резонансную томографию позвоночника, миелографию и электронейромиографию. Показанием к оперативному лечению явились компрессионные, взрывные и оскольчатые переломы, сопровождавшиеся неврологическим дефицитом, снижением высоты тела сломанного позвонка более чем на треть, кифотической деформацией позвоночника более 15°, стенозом позвоночного канала

до 30%, а также нестабильные переломы с угрозой сдавления спинного мозга и его корешков костными фрагментами.

Больных укладывали на операционный стол, на живот в положении реклинации. Для увеличения эффекта разгибания под грудную клетку подкладывали валик. Кожный разрез осуществляли по линии остистых отростков над поврежденным позвонком, с учетом возможности доступа к дужкам смежных позвонков. Идентифицировали педикули. В предполагаемой точке введения винтов кусачками Люэра вскрывали кортикальный слой. В грудном отделе эта точка находится ниже края вышележащего межпозвоночного сустава на 3 мм латеральнее центра у основания поперечного отростка. В поясничном отделе это пересечение линий: горизонтальной, проходящей через середину поперечных отростков, и вертикальной, проходящей по латеральному краю верхнего суставного отростка. В крестце, как правило, это пересечение вертикальной линии по латеральному краю межпозвоночного сустава и горизонтальной, проходящей по нижнему краю этого сустава. На крестце точка введения винтов могла меняться в зависимости от анатомических особенностей, качества кости и инструментария.

Техника транспедикулярной фиксации — стандартная. После вскрытия педикулей в них устанавливали спицы и под электронно-оптическим преобразователем проверяли правильность их расположения. При необходимости проводили коррекцию. Затем шилом с ограничительным ободком перфорировали кость в направлении предполагаемого введения винтов. В грудном отделе инструмент отклоняли каудально на 10—20° с конвергенцией на 5—10°. В поясничном отделе конвергенция доходила до 15°, а в крестце винты вводили с конвергенцией в 20°. После перфорации шилом разверткой диаметром 3,5 мм в том же направлении формировали канал через центр корня дужки в тело позвонка. Глубину его контролировали рентгенологически и по разметке на развертке. Целостность стенки проверяли с помощью глубиномера, загнутый конец которого при проведении по неповрежденной стенке давал характерные ощущения скольжения инструмента по кости. При нарушении ее целостности отмечали зацеп крючка за мягкие ткани, а иногда и мышечные подергивания (в случаях раздражения нервного корешка). При отсутствии пенетрации стенки канала вводили винт. Во избежание излишней кровопотери из кости формирование каналов и введение в них винтов проводили последовательно, контролируя манипуляцию рентгеновским усилителем. Введя все винты и смонтировав систему, приступали к репозиции, которую проводили с учетом характера повреждения.

При компрессионных переломах типа А1 и А2, когда задняя стенка тела позвонка интактна, первоначально осуществляли реклинацию, создавая ось

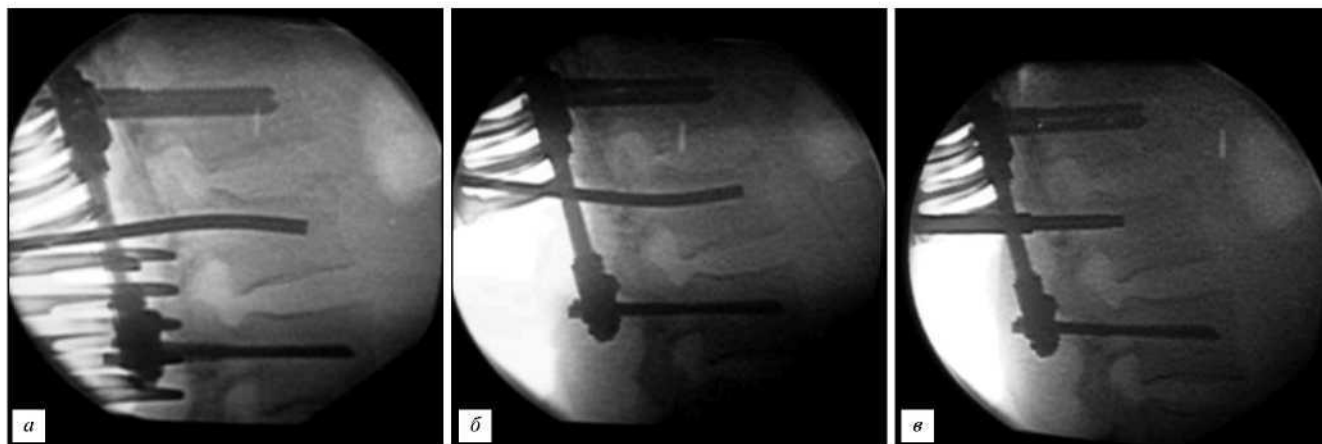


Рис. Этапы оперативного вмешательства (пояснения в тексте).

вращения по линии суставных отростков. Достигнув необходимого результата, переходили к дистракции и после этого замыкали винтовые узлы на системе. При переломах типа А3 и В вначале создавали дистракционные усилия, замыкали на продольных штангах систему, оставляя ротационные узлы не затянутыми и, проконтролировав электронно-оптическим преобразователем величину растяжения, устраняли кифоз. Ось вращения при этом проходила за суставными отростками по линии продольных штанг и возможность проникновения костных отломков в позвоночный канал снижалась.

Последовательность репозиции при переломах типа С определялась характером переломов тела позвонка и задних опорных структур (тип А и В). Ротационные смещения при этом устранялись при затягивании гаек узлов системы. Окончательную редукцию тела позвонка выполняли непосредственно с помощью прямого и изогнутого импакторов, которые последовательно вводили через ножки дужек репозируемого позвонка. Идентификация дужек не вызывала затруднений, так как они находятся на одной линии с установленными винтами Шанца, снаружи от продольных штанг. Ножки вскрывали аналогичным образом и после проникновения в тело позвонка разверткой проверяли ее расположение с помощью ЭОПа. При этом инструмент направляли несколько краниально в зону наибольшего разрушения позвонка, а при повреждении диска — непосредственно в него. После контроля глубиномером стенок канала в ножке дужки расширяли его до 6 мм на глубину до 2 см с помощью сверла осциляторной дрели или ручным способом, также направляя его слегка краниально и к центру позвонка. Еще раз проверяли стенки канала на предмет наличия повреждений. Тело позвонка расправляли изогнутым импактором, контролируя его расположение электронно-оптическим преобразователем, а поврежденный диск при необходимости удаляли конхотомом через этот же канал (рис., а, б). Специальную воронку вставляли с прямым импактором до упора ее плечиков в кортикальную пластинку дужки

во избежание повреждения стенок канала (воронка препятствовала проникновению костной стружки в позвоночный канал). Измельченный костный ауто-трансплантат посылали через воронку прямым импактором непосредственно в зону дефекта позвонка (рис., в). Объем используемой кости колебался от 3 до 5 см³. Забор ауто-трансплантата производили из задних отделов крыла подвздошной кости через дополнительный доступ.

У 17 пациентов вертебропластика выполнена из одностороннего доступа, так как на противоположной стороне имелось повреждение ножки дужки. При переломах 3—5-го поясничных позвонков доступ к крылу подвздошной кости возможен из операционной раны, что сокращает время операции и уменьшает травматичность вмешательства. Минимизирует хирургическую травму и использование в качестве заменителя кости гранул β^* -трикальцийфосфата.

Повреждения груднопоясничного отдела позвоночника относятся к категории травм, наносящих социальный и экономический урон обществу. На инвалидность вышли 19% пострадавших. Анализ нашего материала показывает, что педантичное соблюдение хода операции позволяет избежать ятрогенных осложнений, связанных с установкой транспедикулярной системы, и максимально использовать ее редукционные и фиксационные возможности. В большинстве случаев это касается переломов типа А2 и А3, когда после репозиции в теле позвонка остаются дефекты костного вещества. При задней фиксации позвоночника транспедикулярной системой заполнение дефекта в поврежденном позвонке может рассматриваться как этап операции. Вертебропластика по Daniaux, безусловно, дополняет вмешательство. Результаты репозиции зависят от сроков операции. 44,2% пациентов оперированы в первую неделю после травмы — это наиболее оптимальные сроки для оперативного вмешательства, когда удастся максимально восстановить форму поврежденного позвонка. Но даже в более поздний период применение вертебропластики позволяет добиться удовлетворительных результатов.

Весьма перспективным направлением в вертебропластике является применение β^* -трикальцийфосфатов и, в частности, гранулированного chronOS. Из использованных транспедикулярных систем, на наш взгляд, наиболее универсальной является USS. Она легко монтируется, имеет прочные соединяющие узлы, позволяет произвести репозицию разнообразных переломов и обеспечивает надежную фиксацию на весь период реабилитации пациента.

Оценка ближайших и отдаленных результатов хирургического лечения позвоночной травмы осуществлялась по основным клинико-функциональным и рентгеноанатомическим признакам. Степень неврологических расстройств оценивалась по методике Н. Frankel (1969). Из числа оперированных больных ближайшие и отдаленные результаты с учетом тяжести травмы вполне удовлетворительные. Летальных исходов не было. Из ранних послеоперационных осложнений в 2 случаях отмечен некроз кожи и поверхностное нагноение послеоперационной раны, не потребовавшие дополнительного оперативного вмешательства.

Из 61 пациента, подвергшегося оперативному лечению, в срок от 6 месяцев до 7 лет обследованы все. Отмечены случаи потери коррекции высоты тела сломанного позвонка и рецидивы кифоза до 5° у 7 пациентов, от 5° до 10° — у 4 человек. Потеря коррекции и рецидив кифоза более 10° выявлен в 1 случае. Болевой синдром отмечен у 7 человек. Потеря трудоспособности до года наблюдалась у всех работающих, временная инвалидность — у 19 больных. Социальная интеграция отмечена во всех наблюдениях. Вернулись к профессиональному труду 58 больных (95,0%). Из 6 случаев осложненной травмы позвоночника в 5 отмечен полный регресс неврологических расстройств, а в 1 — частичное восстановление.

Таким образом, использование транспедикулярной вертебропластики при оперативном лечении нестабильных переломов груднопоясничного отдела позвоночника позволяет:

- заполнить дефекты костного вещества, образующиеся в теле поврежденного позвонка после его расправления и восстановления высоты;
- повысить опороспособность передней колонны на весь период регенерации тела позвонка и тем самым увеличить стабильность всего поврежденного сегмента позвоночника;
- снизить нагрузку на стержни и узлы транспедикулярной системы;
- повысить на операции редуцированные возможности задних хирургических технологий;
- создать благоприятные условия для консолидации перелома позвонка, особенно при взрывных переломах;
- снизить количество осложнений, возникающих у пациентов в отдаленном периоде после травмы позвоночника, связанных в первую очередь с потерей коррекции, достигнутой на операционном столе.

Литература

1. Акишулаков С.К., Керимбаев Т.Т. // III съезд нейрохирургов России : тез. — СПб., 2002. — С. 182.
2. Ветрилэ С.Т., Колесов С.В., Борисов А.К. и др. // Вестник травматологии и ортопедии им. Н.Н. Приорова. - 2001. - №2. - С. 45-51.
3. Гайдар Б.В., Дулаев А.К., Орлов В.П. и др. // Хирургия позвоночника. — 2004. — №3. — С. 40—45.
4. Магерл Ф., Аеби М., Гертсбейн С.Д. и др. Универсальная классификация торакальных и поясничных повреждений. — М., 1996.
5. Минасов Б.Ш., Костив Е.П., Мирсаев И.Р., Билялов А.Р. Диагностика, хирургическое лечение и реабилитация больных с нестабильными повреждениями грудного и поясничного отделов позвоночника. — Уфа : Здоровоохранение Башкортостана, 2004.
6. Рождественский А.С., Рождественский С.В. // II съезд нейрохирургов России : тез. — СПб., 2002. — С. 213.
7. Цивьян Я.Л. Повреждения позвоночника. — М. : Медицина, 1971.
8. Янковский А.М., Земский Г.В., Сергеев В.А., Попов Е.П. // Вопросы нейрохирургии. — 2000. — № 1. - С. 10-13.
9. Aebi M., Thalgott J.S., Webb J. K. AO/AS IF principles in spine surgery. — Springer, 1998.
10. Daniaux H. // Unfallchirurg. - 1986. - Vol. 89, No. 5. - P. 197-213.
11. Denis F. // Clin. Orthop. Relat. Res. - 1984. - Vol. 189. - P. 65-76.
12. Knop C., Fabian H.F., Bastian L. et al. // Eur. Spine J. - 2002. - Vol. 11, No. 3. - P. 251-257.
13. Krbec M., Stulik J. // Acta Chir. Orthop. Traumatol. Cech. - 2001. - Vol. 68, No. 2. - P. 77-84.
14. Oertel J., Niendorf W.R., Darwish N. et al. // Acta Neurochir. - 2004. - Vol. 146, No. 8. - P. 771-777.
15. Payer M. // Acta Neurochir. - 2006. - Vol. 148, No. 3. - P. 299-306.

Поступила в редакцию 14.01.2008.

TRANSPEDICULAR VERTEBROPLASTICS AT POSTERIOR SURGICAL TECHNIQUES AT PATIENTS WITH NONSTABLE SPINAL THORACIC AND LUMBAR TRAUMA

E.P. Kostiv¹, R.E. Kostiv²

¹Vladivostok State Medical University, ²City Hospital No. 2 (Vladivostok)

Summary — The analysis of results of treatment of 61 patients with thoracic and lumbar spinal fractures treated with transpedicular systems and vertebroplastics is submitted. Clear advantages of use of vertebroplastics are revealed. Surgery gives the big opportunities for restoration of height of a body of the broken vertebrae, due to impactors used at reposition. The filling, formed thus in damaged vertebrae, of the bone defects by auto-tissue, restored the lost volume and, thus, raised stability of spine. At control research the insignificant loss of the correction achieved on surgery at 8 patients (13.1%), Damages of construction and destabilization of the fixed segment of spine were revealed at no one patient.

Keywords: spinal fractures, surgical treatment.