

2001. - Vol. 20, No. 4. - P. 154-158.

14. Rediske J., Koehne C., Zhang B. et al. // *Osteoarthritis Cart.* - 1994. - Vol. 2. - P. 199-206.

15. Robert Clancy M., Amin Ashok R., Steven Abramson B. // *Arthritis Rheum.* - 1998. - Vol. 41, No. 7. - P. 1141-1151.

Поступила в редакцию 10.07.2008.

THE ROLE OF THE NITROXIDERGIC MECHANISMS IN THE DEVELOPMENT OF THE ADJUVANT ARTHRITIS  
L.A. Belogolvyh<sup>1</sup>, A.I. Dubikov<sup>1</sup>, E.E. Medved<sup>1</sup>, I.E. Grishina<sup>1</sup>,  
O.A. Lyubarskaya<sup>1</sup>, T.A. Kabantseva<sup>1</sup>, E.A. Borisenko<sup>2</sup>

<sup>1</sup>City Hospital No. 2 (Vladivostok), <sup>2</sup>Vladivostok State Medical University

*Summary* — Immune cytochemical method was used in investigation of localization and activity of the nitro-oxidsyntases in synovial cells on model of rheumatoid arthritis at 30 experimental animals at different stages of inflammatory process. Direct participation of the nitroxidergic mechanisms in the development of the adjuvant arthritis is found. The specified mechanisms are determined by synovial cells function, in which nitro-oxidsyntases activity was non-uniform: prevalence of the induced forms in acute phase on a background of permanent synthesis of the neuronal form in acute and chronic phases, that, probably, can play role in transformation of acute arthritis into chronic.

*Key words:* adjuvant arthritis, neuronal and induced syntase of the nitrogen oxide, NADPH-diaphorase.

Pacific Medical Journal, 2008, No. 4, p. 39-41.

УДК 616.36-002-022-036.12-076

Е.А. Алейникова, Б.А. Сотниченко, О.Г. Полушин, Л.Ф. Скляр

Владивостокский государственный медицинский университет

## МОРФОЛОГИЧЕСКИЕ ИССЛЕДОВАНИЯ В ДИАГНОСТИКЕ ХРОНИЧЕСКИХ ВИРУСНЫХ ГЕПАТИТОВ

*Ключевые слова:* вирусные гепатиты, биопсия печени.

Представлены результаты комплексного обследования 233 больных хроническими вирусными гепатитами. Тонкоигольная биопсия в 100% случаев позволила обнаружить признаки вирусного поражения печени. Среди клинко-лабораторных данных отмечена умеренная корреляция между протромбиновым временем и индексом фиброза печени.

**Введение.** Хронические вирусные гепатиты (ХВГ) являются одной из актуальных проблем современной медицины. Это определяется их широкой распространенностью, высокой патогенностью, прогрессирующим течением и развитием тяжелых осложнений в виде цирроза печени и гепатоцеллюлярной карциномы [4, 8]. В большинстве случаев наблюдается бессимптомное течение заболевания. Нарушение функций печени и соответствующая клиническая манифестация возникают лишь при далеко зашедших морфологических изменениях органа, когда суммарный объем поврежденных клеток достигает определенного критического уровня и истощаются механизмы адаптации и компенсации. Это является одной из главных причин трудностей клинической диагностики болезней печени.

Функциональные тесты в большинстве своем свидетельствуют об изменении активности клеток, а не о специфическом нарушении какой-либо функции, кроме того, эти показатели могут изменяться и при повреждении других органов либо оставаться нормальными при наличии морфологических изменений в печени [5, 9]. Инструментальное обследование также не представляет полной информации о тяжести патологического процесса при хронических вирусных гепатитах, о чем свидетельствует отсутствие корреляции между данными ультразвукового исследования с доплерографией, компьютерной, рентгеновской и магнитно-резонансной томографии и истинной активностью процесса, определяемой гистологически [15]. Поэтому основным ориентиром

в диагностике патологических процессов в печени являются морфологические критерии [5, 10, 15].

Результаты гистологических исследований биоптатов позволяют судить о степени активности гепатита и стадии фиброза, эффективности противовирусной терапии, исключают альтернативные диагнозы или выявляют дополнительные патологические изменения [6, 11, 15]. Ценность метода ограничивается вариабельностью получаемого образца ткани, который составляет всего 0,003% объема печени. Информативным считается биоптат длиной не менее 1 см (лучше 3 см), содержащий не менее 3–4 (лучше 6) портальных трактов [2, 5]. При этом существуют проблемы противопоказаний для проведения биопсии печени и возможности ее осложнений. По данным различных исследований, летальность после подобных манипуляций колеблется от 0 до 0,3% [2, 12, 14]. Тем не менее не существует лабораторных тестов или неинвазивных методов, которые могли бы надежно оценить некротовоспалительную активность, степень фиброза и структурное ремоделирование ткани печени, а именно эти данные играют важную роль в прогнозировании течения гепатита, обратимости выявленных изменений и в конечном счете определяют лечебную тактику.

Целью настоящей работы явился анализ эффективности исследования материалов чрескожных пункционных биопсий печени в диагностике хронических вирусных гепатитов.

**Материал и методы.** С 2001 по 2006 г. выполнено 248 чрескожных пункционных биопсий печени методом Менгини 233 больным ХВГ в возрасте от 15 до 52 лет. Среди них было 154 женщины и 79 мужчин. В 15 случаях биопсия проводилась дважды с целью контроля за течением заболевания. При серологическом и вирусологическом обследовании у 141

Таблица  
Клинико-лабораторные параметры ХВГ, %

Признак	ХВГ С	ХВГ В	ХВГ В+С	
Астеновегетативный синдром	72,1	73,4	92,2	
Диспептический синдром	33,2	29,5	35,9	
Интоксикационный синдром	18,3	16,6	28,8	
Гепатомегалия	34,7	28,8	36,1	
Спленомегалия	8,2	5,9	11,1	
Диффузные изменения печени*	74,8	88,6	89,3	
Цитоллиз	отсутствие	32,3	19,7	22,2
	минимальный	36,7	48,4	29,7
	низкий	23,4	24,1	35,8
	умеренный	7,6	7,8	12,3
Гипербилирубинемия	8,2	5,7	11,6	

\* По данным ультразвукового исследования.

больного был диагностирован ХВГ С, у 65 — ХВГ В и у 27 — ХВГ смешанной этиологии (В+С). Во всех наблюдениях были выявлены маркеры вирусной репликации. Обследование пациентов перед чрескожной пункционной биопсией печени включало стандартные клинико-биохимические анализы, исследование показателей свертывающей системы крови, ультразвуковое исследование органов брюшной полости с целью уточнения размеров печени, расположения желчного пузыря и анатомических особенностей этих органов.

Пункционная биопсия выполнялась иглой Менгини (1,6 мм) с получением биоптата длиной не менее 1,5 см. Для морфологического исследования материал обрабатывали по общепринятым методикам. Выраженности морфологических изменений оценивали на основе полуколичественных шкал по R.G. Knodell et al. (1981) и по V.J. Desmet et al. (1994) в модификации В.В. Серова (1996), а также с использованием системы METAVIR (1996) [7]. Статистическая обработка полученных материалов выполнена с применением методов вариационных рядов. Корреляционный анализ проводили с использованием непараметрического коэффициента Спирмэна.

Результаты и обсуждение. Клиническая картина в большинстве наблюдений была скудной и в основном представлена астеновегетативным синдромом, который чаще регистрировался у пациентов с ХВГ смешанной этиологии. Диспептический синдром зарегистрирован у трети больных. При сонографии в большинстве случаев обнаружены диффузные изменения паренхимы печени. При исследовании биохимических параметров крови обнаружено, что наиболее часто регистрировалась минимальная степень активности при ХВГ С (36,7%) и ХВГ В (48,4%), в то время как при ХВГ смешанного типа в 35,8% случаев определялась низкая активность, при которой уровень аланинаминотрансферазы превышал нормальные показатели в 2–3 раза. Повышение уровня общего билирубина определялось крайне редко и чаще при ХВГ смешанной этиологии (табл.).

Материал, достаточный для гистологического исследования, при чрескожной пункционной биопсии печени был получен в 241 случае (97%). У 23 больных выполнено по две попытки для получения диагностически достоверного материала, у 9 — по три. У 5 пациентов материал не был получен, при этом осуществлялся только один пасс иглой (в период освоения методики). У 2 человек (0,9%) был получен фрагментированный биоптат, непригодный для гистологического исследования. Другие авторы приводят аналогичные данные [13]. Осложнений, потребовавших оперативного лечения, не наблюдалось. Ограниченный желчный перитонит, возникший в одном случае, был купирован консервативной терапией. Это осложнение, с одной стороны, было обусловлено внутривенным расположением желчного пузыря, с другой — получением материала с третьей попытки. На увеличение частоты осложнений при возрастании количества пассивов биопсийной иглой указывали и другие авторы [14]. У 76 пациентов (32%) наблюдался болевой синдром в месте пункции с иррадиацией в правое плечо (только в 9 случаях потребовалось дополнительное обезболивание).

Результаты морфологического исследования, в отличие от клинической картины и лабораторно-инструментальных данных, в 100% случаев позволили выявить признаки, характерные для хронического гепатита (рис.). При этом самыми частыми морфологическими изменениями, зарегистрированными во всех биоптатах, были дистрофия гепатоцитов и клеточная инфильтрация портальных трактов. Полиморфизм ядер гепатоцитов и внутриядерные включения оказались более характерными для ХВГ В. При гистологическом анализе у 119 пациентов (51,1%) установлена минимальная, у 80 (34,3%) — низкая, у 34 (14,6%) — умеренная активность процесса. Склеротические изменения не были найдены в 64 случаях (27,5%). Слабый фиброз (F1 по шкале METAVIR) зарегистрирован у 84, умеренный (F2) — у 45, тяжелый (F3) — у 26 и цирроз (F4) — у 14 пациентов (36,1, 19,3, 11,1 и 6% соответственно).

Литературные данные содержат информацию как о наличии, так и об отсутствии корреляционной связи между выраженностью воспалительных изменений в печени и уровнем повышения аланинаминотрансферазы в крови [1, 3]. Имеются также указания на связь степени выраженности фиброзных изменений в печени с биохимическими параметрами (протромбиновое время, билирубин, сывороточный альбумин) [3]. Анализ взаимосвязи между морфологическими характеристиками и некоторыми клинико-лабораторными показателями, проведенный на собственном материале, подтвердил наличие достоверной прямой корреляционной связи средней силы только между индексом фиброза и протромбиновым временем ( $r=0,41$ ;  $p<0,05$ ). Это свидетельствует в пользу того, что данный биохимический показатель наиболее полно отражает степень нарушения функциональной активности печени при развитии фиброза.

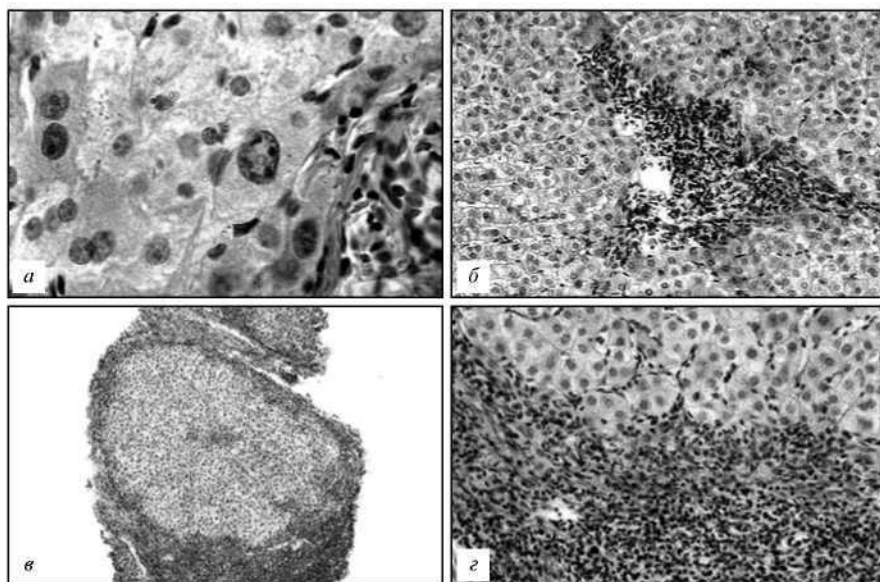


Рис. Патологическая анатомия печени при ХВГ.

*а* — ядерный полиморфизм и внутриядерные включения при ХВГ *в*; *б* — мононуклеарная инфильтрация портального тракта с единичными ступенчатыми некрозами при ХВГС; *в* — цирроз печени в исходе ХВГ С, обзорный вид биоптата; *г* — деталь предыдущего препарата: массивная клеточная инфильтрация соединительно-тканной септы с ступенчатыми некрозами узла-регенерата. Окраска гематоксилином и эозином; *а* -  $\times 900$ , *б* -  $\times 200$ , *в* -  $\times 40$ , *г* -  $\times 400$ .

В группе лиц с инаппарантными формами ХВГ (64 человека) при морфологическом исследовании гепатобиоптатов минимальная активность процесса установлена в 28, низкая — в 31, умеренная — в 5 случаях. Слабовыраженные склеротические изменения выявлены у 12, умеренный фиброз — у 3 больных. В 1 случае зарегистрирован цирроз. В группе лиц с субклиническими формами заболевания (91 человек) минимальная степень активности установлена в 45, низкая — в 36, умеренная — в 10 случаях. Слабовыраженные фиброзные изменения найдены у 23, умеренные — у 5 и цирроз — у 6 человек. Полученные данные свидетельствуют о том, что у больных ХВГ с отсутствием жалоб и нормальными или минимально измененными лабораторными данными имеет место скрыто протекающий воспалительный процесс в печеночной паренхиме.

Таким образом, наибольшую значимость для диагностики хронических вирусных гепатитов имеет метод гистологического исследования ткани печени. Морфологический анализ биоптатов позволил в 100% случаев выявить признаки хронического гепатита, оценить степень воспалительных изменений и документировать стадию процесса. Чрескожная пункционная биопсия печени может считаться безопасной процедурой при учете показаний, противопоказаний, достаточном предпункционном обследовании пациентов, тщательном техническом исполнении манипуляции и должна быть включена в программу обследования больных хроническими вирусными гепатитами.

#### Литература

1. Блохина Н.П. // *Вирусные гепатиты: достижения и перспективы.* — 2003. — № 3. — С. 3—7.
2. Знойко О.О., Сафиулина Н.Х., Юшук Н.Д. // *Инфекционные болезни.* - 2004. - Т.3, №3. - С. 61-67.
3. Ивашкин В. Т., Маевская М.В. // *Клин. перспективы гастроэнтерол., гепатол.* — 2006. — № 5. — С. 17—24.
4. *Клинико-морфологические и иммунологические аспекты парентеральных гепатитов / Ю.В. Каминский, Л.Ф. Скляр, О.Г. Полушиндр.* — Владивосток: МедицинаДВ, 2005.

5. Комарова Д. В., Цинзерлинг В. А. *Морфологическая диагностика инфекционных поражений печени.* — СПб.: Сотис, 1999.
6. Майер К. П. *Гепатит и последствия гепатита : практическое руководство/пер. с нем.* — М.: ГЭОТАР-Медицина, 1999.
7. Некрасова Т. П. // *Клиническая гепатология.* — 2006. - № 2. - С. 42-45.
8. Онищенко Г. Г. // *Эпидемиология и инфекционные болезни.* - 2002. - № 6. - С. 4-16.
9. Серов В. В., Лапшин К. *Морфологическая диагностика заболеваний печени.* — М.: Медицина, 1989.
10. Серов В. В., Севергина Л. О. // *Архив патологии.* — 1996. - № 2. - С. 27-30.
11. *Хронический вирусный гепатит/подред. В. В. Серова, З. Г. Апросиной.* — М.: Медицина, 2002.
12. Юшук Н. Д., Знойко О. О., Сафиулина Е. И. и др. // *Клинические перспективы гастроэнтерологии, гепатологии.* - 2002. - № 1. - С. 9-16.
13. Cadranet J. - F., Pierre R., Françoise D. // *Hepatology.* — 2000. - Vol. 32, No. 3. - P. 477-481.
14. Poynard T., Ratziu V., Benmanov Yv. et al. // *Seminars in liver Disease.* - 2000. - Vol. 20, No. 1. - P. 47-54.
15. Sherif S., Cammel G., Carey W. D. et al. // *Hepatology.* - 2001. - Vol. 33, No. 1. - P. 196-200.

Поступила в редакцию 16.11.2007.

#### MORPHOLOGICAL RESEARCHES IN DIAGNOSTICS OF CHRONIC VIRUS HEPATITIS

*E. V. Aleynikova, B. A. Sotnichenko, O. G. Polushin, L. Ph. Skljjar*  
Vladivostok State Medical University

*Summary* — The results of application in diagnostics of chronic virus hepatitis of a method needle biopsy of livers of 233 patients were analyzed. The complication which demanded conservative therapy, has arisen in 1 (0,4%) cases. Morphological research of a tissue of livers in 100% cases allowed revealing indication of a chronic hepatitis, to estimate inflammatory changes and a stage of process.

*Keywords:* virus hepatitis, biopsy of livers.