

УДК 616.22-006.6-073.96

С.Л. Фомина, Г.Т. Обыденников, Е.Н. Кабанов

ДИАГНОСТИКА РАКА ГОРТАНИ МЕТОДОМ КОМПЬЮТЕРНОЙ ДЕРМОГРАФИИ

Владивостокский государственный медицинский университет

Ключевые слова: рак гортани, диагностика, компьютерная дермография.

В последние годы отмечается рост заболеваемости и смертности от злокачественных новообразований. Рак гортани лидирует в онкологической патологии органов головы и шеи и составляет у взрослых от 1 до 7% всех злокачественных опухолей. Среди лиц наиболее трудоспособного возраста (от 30 до 60 лет) он занимает 7-е место после рака легкого, рака желудка и молочной железы, злокачественных опухолей кожи, новообразований лимфатической и кровеносной систем [5, 10, 11].

По данным ряда авторов, отмечается рост заболеваемости раком гортани, а по приросту смертности он вышел на одно из первых мест среди злокачественных опухолей. Так, В.И. Чиссовидр. [10, 11] указывали, что в Российской Федерации в 2001 г. рак гортани впервые был диагностирован у 6 725 человек, что составило 5,74 на 100 000 населения. В структуре онкологической заболеваемости эта опухоль занимала 3,2%, из которых на I и II стадии патологического процесса пришлось 32,4%, на III стадию — 49%, и на IV стадию — 15,5% случаев (стадия не установлена в 3,1% случаев). Летальность на первом году с момента установления диагноза доходила до 32,7%. Подобная ситуация наблюдалась и за рубежом: 5% всех вновь диагностированных злокачественных новообразований в Европе и США относились к раку гортани [13].

Характеризуя гистологическую структуру опухоли, можно отметить, что на плоскоклеточный ороговевающий рак приходится от 71 до 75,5% наблюдений, на плоскоклеточный неороговевающий рак — от 18,7 до 28% и на другие виды рака — 5,8%. У большинства больных (67%) регистрируется экзофитно-эндофитный рост опухоли, реже (23%) — экзофитный, и еще реже (10%) — эндофитный рост. Независимо от характера роста в 30% случаев наблюдается изъязвление новообразования.

Рак гортани продолжает оставаться заболеванием, достаточно трудным для диагностики. Более 60% новообразований данной локализации выявляются в III—IV стадии процесса, что, несомненно, сказывается на результатах лечения и прогнозе. Диагностика здесь может быть затруднена из-за анатомических особенностей: у ряда больных удлинен стебель надгортанника, а его лепесток свернут в полутрубку и резко запрокинут, что часто встречается у детей и

лиц молодого возраста. Диагностику также затрудняют изменения при выраженном остеохондрозе шейного отдела позвоночника, препятствующие разгибанию головы у пациентов среднего и пожилого возраста, что создает трудности даже при проведении прямой ларингоскопии жестким эндоскопом под наркозом.

Кроме того, для подтверждения онкологического диагноза необходима биопсия, выполнение которой также может быть весьма сложным, особенно при поражении среднего и нижнего этажей гортани, а у ряда больных в силу указанных причин — и невозможным через естественные пути даже под наркозом, что является показанием к наложению ларингофиссуры. В редких случаях при явной клинической картине опухолевого поражения не удается получить гистологического подтверждения диагноза, что также неблагоприятно сказывается на лечебной тактике и прогнозе. Именно этим, а также слабой онкологической настороженностью врачей общей лечебной сети и поздней обращаемостью пациентов за помощью можно объяснить сложившуюся ситуацию с диагностикой и лечением рака гортани [1, 2, 4—6, 10, 11, 14]. Все вышеизложенное обосновывает актуальность дальнейших исследований по поиску новых и совершенствованию имеющихся методов диагностики опухолей этой локализации. С целью повышения эффективности диагностики рака гортани нами предложен метод компьютерной дермографии.

Компьютерная дермография является новым и перспективным методом мониторинга здоровья. Компьютерный дермограф был разработан и введен в практику в 1987 г. В отличие от известных способов, основанных на использовании биологически активных точек и каналов, компьютерная дермография базируется на принципах сегментарного строения нервной системы. В их основе лежат фундаментальные исследования по функциональной картографии кожной поверхности тела человека. Разработана математическая модель пространственно-временной организации общей топографии кожи, заложены концепции представления тела в виде сегментарной матрицы.

При компьютерной дермографии органы представлены как обширное поле вегетативных рефлексов, здесь «план строения внутренних органов» совмещен с «планом строения тела». Такое совмещение основано на объединении потоков информации с висцеральных и соматических рецепторов на одних и тех же нейронах. Таким образом, полученная в результате функционального картирования кожи «сегментарная матрица» отражает в себе все основные принципы висцеросоматической интеграции в центральной нервной системе [3, 8, 12].

С 1991 г. компьютерная дермография была разрешена к использованию Министерством здравоохранения Российской Федерации. Ранее были проведены

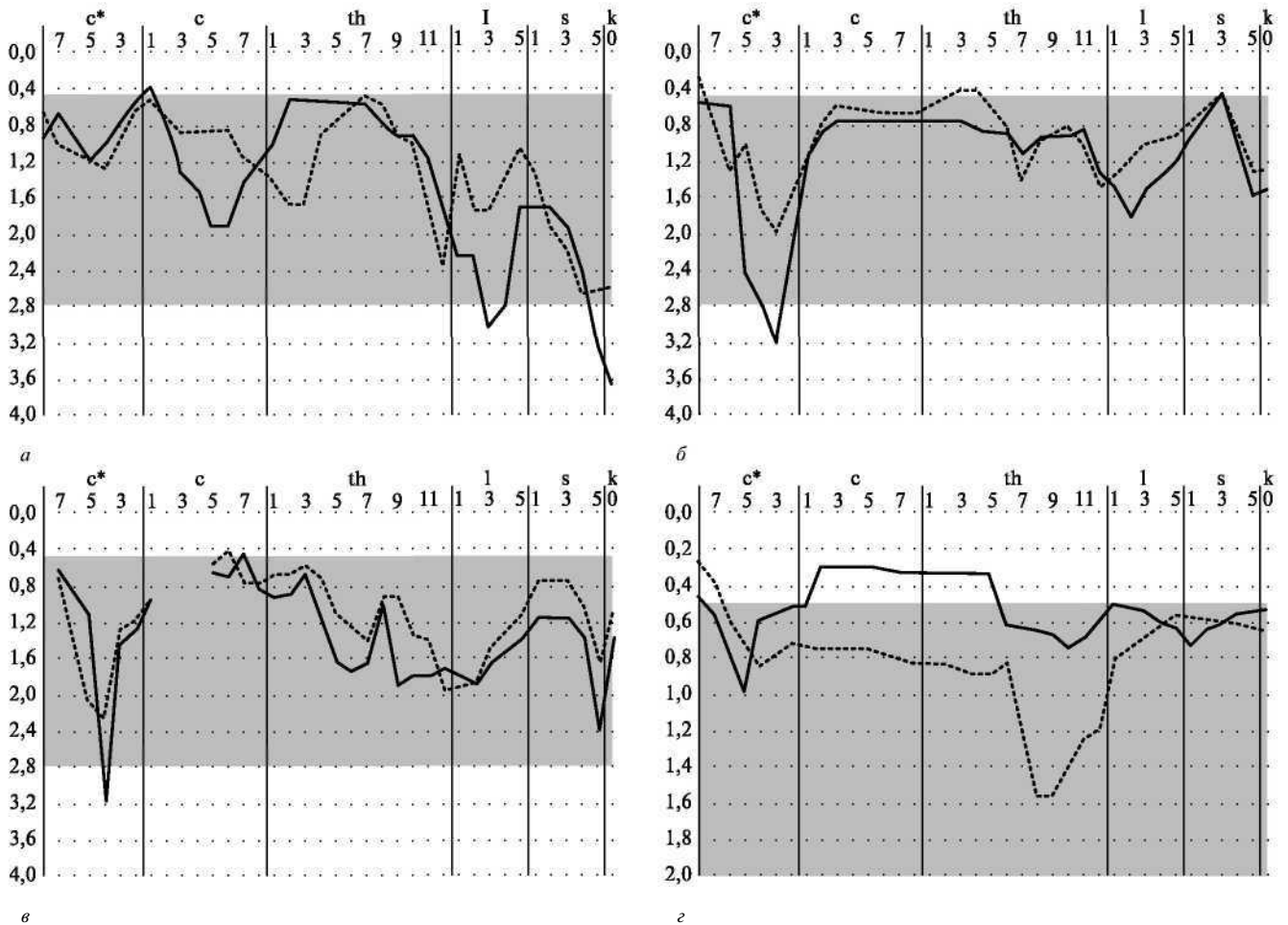


Рис. 1. Пациент А., 64 лет. Рак гортани, T₃N₀M₀.

а — графикf3, режим 4: синхронизация графиковf1, f3, f4 иf5—3 в сегментах C*4, 5; б — графикf4режим 4: синхронизация графиковf1, f3, f4 и f5—3 в сегментах C*4, 5; в — графикf5—3, режим 4: синхронизация графиковf1, f3, f4 иf5—3 в сегментах C*4, 5; г — графикf1, режим 4: синхронизация графиковf1, f3, f4 иf5—3 в сегментах C*4, 5.

исследования по оценке экспериментальной и клинической значимости компьютерной дермографии, что также способствовало расширению картирования кожи и внесению дополнений в сегментарную матрицу [9].

Обследовано 63 человека с опухолями гортани: 42 — плоскоклеточный ороговевающий рак, 18 — плоскоклеточный неороговевающий рак, 2 — малигнизированный папилломатоз, 1 — фибросаркома. При компьютерной дермографии наблюдались отклонения в режиме 1 (характеризует парасимпатическую систему и привязку к органам) и в режиме 4 (желудочно-кишечный тракт). Так, в 1-м режиме в сегментах C5, C6, C7 (шейные позвонки) наблюдалась синхронизация графиков f5—2 и f5—3 (характеризуют эпителиальную выстилку органа и в норме расположены параллельно друг другу, а их слияние свидетельствует об онкологической направленности процесса).

В 4-м режиме в сегментах C*4 и C*5 (характеризуют представительство в коре головного мозга) отмечалась стойкая синхронизация графиков f1, f2, f3, f4 и f5—3 (рис. 1), которые отражают соответственно

мышечный (f1), артериальный (f2), венозный (f3) тонус, склеротом нейротом (f4). В норме графики идут параллельно, а их синхронизация соответствует онкологической направленности процесса (причем отклонение f1 вниз соответствует стенозу гортани) [3, 8].

Из 63 обследуемых больных диагноз рака гортани был подтвержден при компьютерной дермографии у 62. Исключение составила одна пациентка с гипертрофическим ларингитом и лейкоплакией истинной голосовой складки, у которой гистологически был диагностирован плоскоклеточный ороговевающий рак in situ, а при компьютерной дермографии была получена картина хронического гипертрофического ларингита: в 4-м и 5-м (почечном) режимах отклонение графиков f1, f2, O в сегментах C8 и TЫ, 2, 3. В норме они имеют форму правильных синхронных кривых, причем f1 выше f2, и f3, а f2 выше f3. «Физиологический коридор» — расстояние между графиками f1, f2, O — для f1 равен 0,5—2,5 ед., для f2 — 0,5—1 ед., для O — до 2,5 ед. Снижение f1, f2, f3, свидетельствует о нарушении функции гортани. Чаще наблюдались отклонения f2 в сегментах C8 и TЫ,

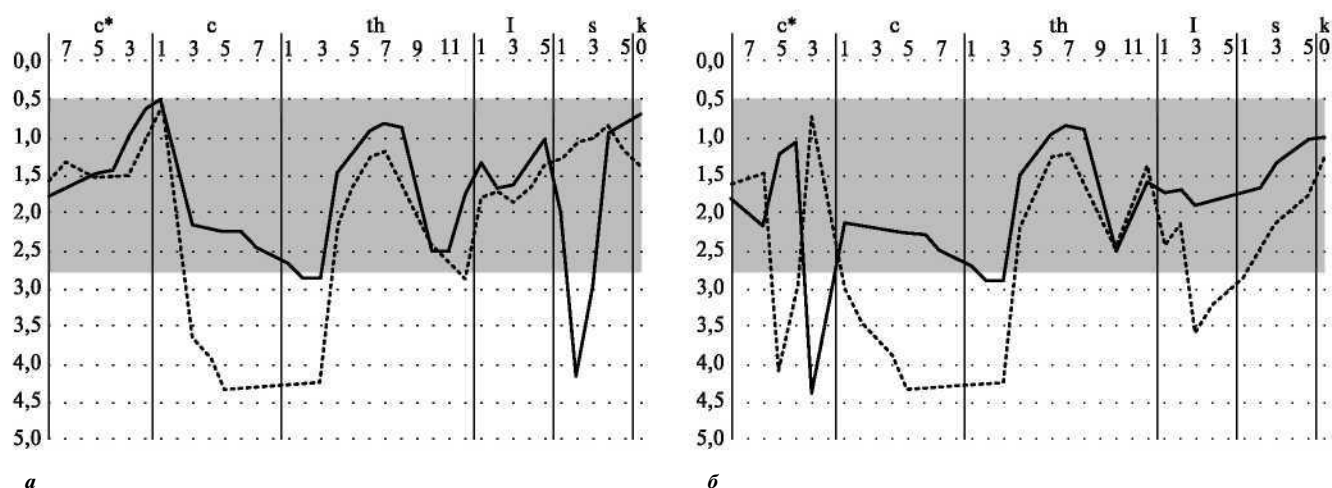


Рис. 2. Пациентка К., 29 лет. Рак гортани, T1N0M0.

а — режим 4: отклонение f3 до 4,3 ед. (норма до 2,5 ед.) в сегментах С8 и ТЫ, 2, 3; б — режим 5: отклонение f3 до 4,3 ед. (норма до 2,5 ед.) в сегментах С8 и ТЫ, 2, 3.

2, 3 в 4-м и 5-м режимах. Появление f1 внизу говорит о фазе альтерации (кашель, першение в горле), а рассогласование f2 и O — большая артериовенозная разница (больше чем 1,5 ед.) — говорят об активном воспалении. Появление O внизу, при практически нормальном f2, указывает на венозный застой (рис. 2).

Подводя итоги и проанализировав результаты обследований, можно с уверенностью утверждать, что компьютерная дермография как функциональный метод исследований несет ценную информацию и может использоваться для диагностики рака гортани. По нашим данным, информативность компьютерной дермографии здесь доходит до 98%.

Литература

1. Герсейн Н.В., Расторгуев Е.Р., Селякко В.В. // Иммунобактериология, аллергология, инфектология. — 2005. - №1. - С. 34-41.
2. Кулагин Р.Н., Петров С.В., Цыплаков Д.Э. // Актуальные проблемы морфологии : материалы Всероссийской научно-практической конференции, посвященной 70летию Красноярского края. — Красноярск, 2004. - С. 148-150.
3. Методическая разработка по применению «Компьютерного дермографа КД-01 в клинической практике» / Г.А. Шабанов, В. Т. Соломонов, Ю.В. Пономарев, Е.В. Пегова. — Владивосток, 1990.
4. Огольцова Е.С., Матякин Е.Г. Диагностические и тактические ошибки при раке гортани. — М. : Медицина, 1989.
5. Ольшанский В.О., Решетов В.И., Новожилова Е.Н., Дворниченко В.В. // Вестник оториноларингологии. - 2003. - №5. - С. 4- 7.
6. Пачес АМ. Опухоли головы и шеи. — М. : Медицина, 1992.
7. Руководство по оториноларингологии / под ред. И.Б. Солдатова. — М.: Медицина, 1997.
8. Соломонов В. Т., Рыбченко А.А., Пономарев Ю.В.

Способ невоздействующего измерения и анализа биоэлектрической аномальности и устройство для его осуществления : международная заявка № PCT/SV89/00052 от 24.02.1989 г.

9. Фомина С.Л., Рольщиков И.М., Обыденников Г. Т. // Актуальные проблемы биологии, медицины и экологии. - 2004. - №3. - С. 245-246.
10. Чиссов В.И., Старинский В.В., Александрова Л.М. и др. // Российский онкологический журнал. — 2006. — М 4. - С. 38-40.
11. Чиссов В.И., Старинский В.В., Петров Г.В. Злокачественные новообразования России в 2001 году. Заболеваемость и смертность. — М. : Медицина, 2003.
12. Шабанов Г.А., Рыбченко А.А. Мониторинг здоровья жителей Дальневосточного региона (концепция, технология, рекомендация). — Владивосток, 1998.
13. GatimeI G. // Int. J. Cancer. - 1999. - Vol. 50, No. 5. - P. 604-606.
14. Virgilijus U. Atlas of Laryngeal Diseases. — Vilnius: Mokslas, 1986.

Поступила в редакцию 15.05.2006.

DIAGNOSING LARYNX CANCER USING COMPUTER DERMOGRAPHY

S.L. Fomina, G. T. Obydennikov, E.N. Kabanov
Vladivostok State Medical University

Summary — Computer dermography allowed to examine 63 patients suffering from larynx cancer. The curve deviations were recorded in the 1st and 4th regimes. The graph synchronization f5—2 and f5—3 was observed in the 1st regime in segments C5, C6, C7. The stable graph synchronization f1, f2, f3, f4 and f5—3 was observed in the 4th regime in segments C*4 and C*5. The graph synchronization f5—3 was observed in the 4th regime in segments C5, C6, C7 with graphs f5—2 and f5—3 in the 1st regime in the same segments that corresponded to oncological character of the process. The larynx cancer was diagnosed in 62 cases. The authors came to a conclusion that the computer dermography, being the functional method of examination, could be very useful and important in diagnosing malignant tumors of larynx.