

УДК 616.24-002-092.4:611.233:611.018.73

И. Д. Мостовая, В. С. Каредина, В. Н. Лучанинова

МОРФОФУНКЦИОНАЛЬНАЯ ХАРАКТЕРИСТИКА СЛИЗИСТОЙ ОБОЛОЧКИ БРОНХИАЛЬНОГО ДЕРЕВА И АЛЬВЕОЛЯРНОЙ ТКАНИ В ДИНАМИКЕ ЭКСПЕРИМЕНТАЛЬНОЙ ПНЕВМОНИИ

Владивостокский государственный медицинский университет

Ключевые слова: экспериментальная пневмония, эпителий, тучные клетки, биогеенные амины.

Одним из важнейших защитных механизмов органов дыхания является система мукоцилиарного транспорта, обеспечивающая очищение легких от различных ингалированных веществ. При острой пневмонии в полной мере реализуется действие комплекса патогенных факторов, способных вызвать развитие дисфункции мерцательного эпителия и нарушение реологических свойств трахеобронхиального секрета, что в конечном итоге приводит к развитию мукоцилиарной недостаточности. К этим факторам можно отнести бактериальные агенты, их токсины и метаболиты, первичные и вторичные медиаторы воспаления и др. [6].

В патогенезе воспалительного процесса при заболеваниях органов дыхания обязательным компонентом является изменение в системе медиаторов воспаления. Нарушению метаболизма биогеенных аминов придается большое значение в развитии заболеваний легких [1]. Концентрация данных биологически активных веществ в значительной степени определяет тенденцию воспалительного процесса и выраженность компенсаторно-приспособительных реакций [5]. На сегодняшний день общеизвестным фактом является вовлечение бронхов в патологический процесс в очаге пневмонии. Более того, по данным литературы, изменения морфофункционального состояния клеточных элементов бронхов наблюдаются и вне очага воспаления [2, 5].

С целью анализа морфологических изменений слизистой оболочки бронхиального дерева при пневмонии и количественного содержания биогеенных аминов непосредственно в легочной ткани проведено экспериментальное исследование.

Работа выполнена на 29 нелинейных неполовозрелых крысах (возраст 2–4 недели), содержащихся в стандартных условиях вивария (21 — в основной группе и 8 — в контрольной). Воспалительный процесс вызывали путем интратрахеальной инстилляцией культуры *Staphylococcus aureus*. Животных выводили из опыта на 4, 7, 14 и 21-е сутки от момента заражения под эфирным наркозом, затем проводили экстирпацию легких. Препараты из легочной ткани готовились по общепринятым гистологическим методикам.

Морфологическая структура легких изучалась после окраски срезов гематоксилином и эозином. Для определения морфометрических показателей с помощью винтового окуляр-микрометра МОВ 1-16 проводились расчеты апикально-базального индекса. Тучные клетки исследовались на препаратах, окрашенных метиленовым синим. Для идентификации биогеенных аминов в тучных клетках применяли гистохимический метод Фурнесс и Коста (1979). Для определения их количественного содержания в легочной ткани использовали методику Б.Н. Манухина и др. [4].

Статистическая обработка данных проводилась с использованием методов вариационной статистики с помощью компьютерных средств статистической обработки данных Statistica 5.

При изучении морфологической картины легочной ткани наблюдали очаги выраженной лимфоидной инфильтрации со скоплением в просвете альвеол большого количества клеточных элементов и экссудата, кровоизлияния в полость альвеол, нарушение целостности альвеолярных перегородок, полнокровие легочных сосудов. Происходило изменение эпителиального пласта (величины апикально-базального индекса): обнаруживались участки истонченного эпителия, а также участки с перерожденным эпителием, т.е. с явлениями метаплазии. В отдельных бронхах бокаловидные клетки были «замурованы» в толще метаплазированного эпителия. Появлялись «лысые» участки — поля, лишенные ресничек. Кроме того, деструктивные процессы приводили не только к нарушению структуры эпителиального пласта, но и к увеличению количества слизистых клеток (бокаловидно-клеточная гиперплазия), приводящему к гиперпродукции секрета. Просвет некоторых бронхов был полностью заполнен слизью (рис. 1).

Результаты исследования показали, что в разные сроки экспериментальной пневмонии выраженность изменений в бронхах разного калибра неодинакова,

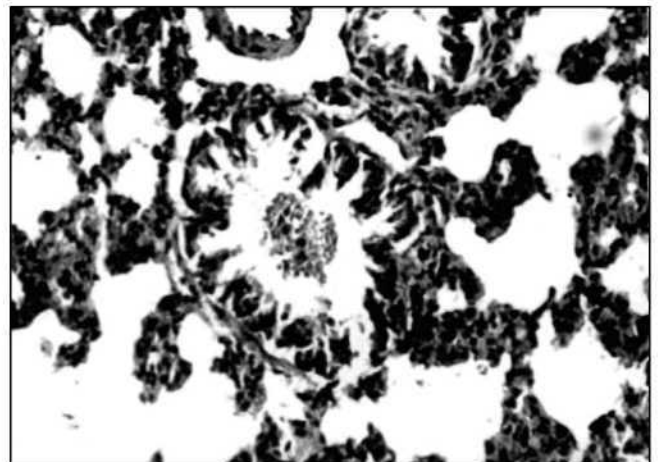


Рис. 1. Бронх малого калибра крыс на 7-е сутки экспериментальной пневмонии. Окраска гематоксилином и эозином, $\times 400$.

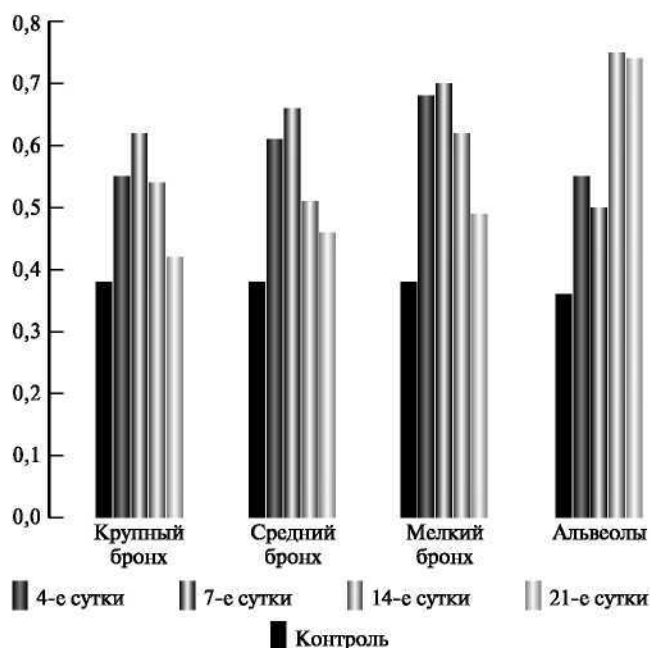


Рис. 2. Динамика коэффициента дегрануляции тучных клеток при экспериментальной пневмонии.

чем, возможно, объясняется динамика физикальных изменений при пневмонии у детей. На ранних сроках воспалительного процесса (4-е сутки эксперимента) деструктивные изменения наблюдались преимущественно в бронхах крупного и среднего калибра. Для клинической картины заболевания у детей в данный период характерно, как правило, отсутствие хрипов.

В период разгара пневмонии (7–14-е сутки) патологические изменения выявлялись во всех бронхах, но более выраженными они были в средних и мелких бронхах. В клинической картине заболевания у большинства детей в этот период выявляются мелко- и среднепузырчатые хрипы. В период репаративных процессов (21-е сутки эксперимента) бронхи крупного и среднего калибров были преимущественно интактны, но в мелких бронхах сохранялись отдельные очаги деструкции. Период реконвалесценции у детей характеризуется регрессом физикальных изменений в легких.

Таким образом, результаты проведенного морфологического исследования свидетельствуют о том, что при острой пневмонии у животных наблюдаются структурные и функциональные изменения мерцательного эпителия на разных уровнях бронхиального дерева. Несмотря на условность каких-либо аналогий с человеком, указанные изменения могут являться морфологической основой нарушения мукоцилиарного транспорта при острой пневмонии у детей.

Полученные данные о динамике содержания тучных клеток в легких при экспериментальной пневмонии свидетельствовали об активном вовлечении тканевых базофилов в патогенез воспалительной реакции при пневмонии. Так, наблюдалось увеличение общего количества тучных клеток в течение всего па-

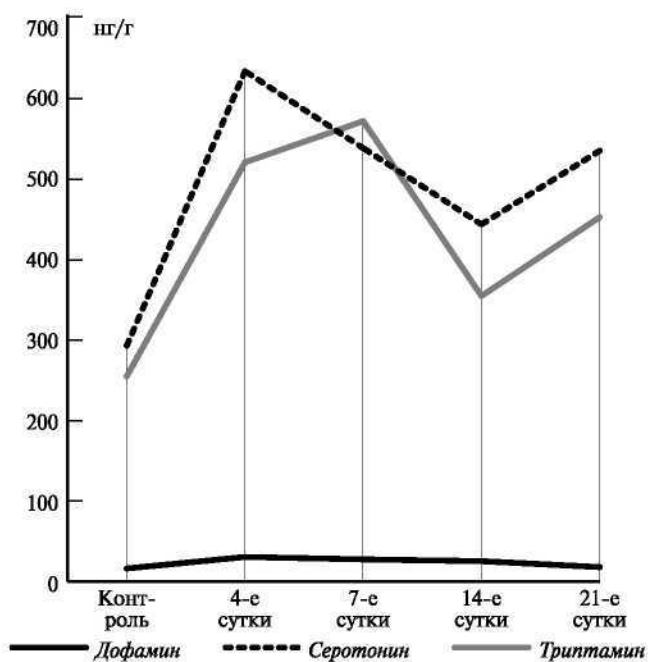


Рис. 3. Динамика уровня биогенных аминов в легких крыс при экспериментальной пневмонии.

тологического процесса, их активная дегрануляция с ростом ее интенсивности (рис. 2).

При этом выраженность реакции тучных клеток в бронхах разного калибра в разные сроки заболевания была неравнозначна. В ранние сроки воспалительного процесса изменения происходили на протяжении всего бронхиального дерева и в респираторном отделе. Наиболее активная реакция тучных клеток отмечалась в бронхах среднего и мелкого калибров. В этот же срок выявлялось значительное увеличение содержания дофамина, серотонина и триптамина в ткани легкого, причем увеличение концентрации индолалкиламинов было выражено в большей степени, чем дофамина (рис. 3).

К концу 1-й недели после заражения активность тучных клеток продолжала нарастать в бронхах разного калибра. Необходимо отметить, что в данный период патологического процесса отмечалась максимальная активность лейкоцитов кондукторного отдела. Уровень биогенных аминов в ткани легкого оставался стабильно высоким.

На 14-е сутки после заражения в период ярко выраженного воспалительного процесса в альвеолярной ткани в бронхах крупного и среднего калибра отмечалось постепенное снижение активности тучных клеток, хотя она оставалась высокой по сравнению с контролем. В бронхах мелкого калибра и в альвеолярной ткани регистрировалась выраженная реакция тканевых базофилов. Более того, в альвеолярной ткани она была максимальна за весь период развития патологического процесса. Содержание индолалкиламинов на этом сроке несколько снизилось (серотонина — до $444,0 \pm 21,6$; триптамина — до $355,0 \pm 24,8$ нг/г), но оставалось выше показателей контрольной группы.

На 21-е сутки в период репаративных изменений все характеристики тучных клеток в бронхах крупного калибра практически не отличались от контроля. В бронхах среднего калибра показатели активности лаброцитов также приближались к показателям контрольной группы. В мелких бронхах и респираторном отделе активность по-прежнему оставалась высокой. При этом люминесцентный анализ свидетельствовал о выраженном процессе обмена медиаторами между тучными клетками и соединительной тканью. На этот срок приходился второй пик подъема содержания индолалкиламинов в легочной ткани (серотонина — до $535,6 \pm 29,1$, триптамина — до $453,0 \pm 31,5$ нг/г).

По данным литературы, серотонин и триптамин стимулируют пролиферацию фибробластов, осуществляющих синтез гликозаминопротеогликанов основного вещества, и с этим может быть связано повышение их уровня в период образования соединительной ткани [7].

Таким образом, тучные клетки принимают активное участие в реализации воспалительной реакции при экспериментальной пневмонии. Их активная дегрануляция приводит к увеличению уровня биогенных аминов в ткани легкого и циркулирующей крови. Данные литературы свидетельствуют о наличии корреляционной связи между содержанием биогенных аминов в крови и легочной ткани у больных бронхолегочными заболеваниями [3]. Результаты нашего исследования подтверждают модулирующее действие биогенных аминов на воспалительную реакцию на протяжении всего патологического процесса — от этапа повреждения до периода репаративных процессов в ткани легкого.

Выводы

1. На модели экспериментальной пневмонии показано, что при остром воспалительном процессе в легочной ткани происходят структурные нарушения всего кондукторного отдела, выражающиеся в деструкции эпителиального пласта и изменениях соотношения бокаловидных и реснитчатых клеток, что приводит к замедлению выведения избыточно продуцируемого секрета. Доказано, что структурные нарушения кондукторного отдела легкого находятся в соответствии со сроком заболевания: в ранний период деструктивные изменения развиваются преимущественно в бронхах крупного и среднего калибра, а в период разгара — во всех бронхах, но с большей выраженностью в средних и мелких. В период репаративных процессов бронхи крупного и среднего калибров преимущественно интактны, в мелких же бронхах сохраняются отдельные очаги деструкции.

2. Определена разная степень активности тучных клеток легкого в динамике экспериментальной пневмонии, что тесно связано со степенью их дегрануляции и различной концентрацией в кондуктор-

ном и альвеолярном отделах в разные сроки заболевания: в ранние сроки наиболее активная реакция тучных клеток отмечается в бронхах среднего и мелкого калибров; в период разгара выявляется максимальная активность тучных клеток респираторного отдела; в период репаративных изменений высокая активность тканевых базофилов остается в мелких бронхах и респираторном отделе легкого. Выявлена прямая корреляционная зависимость между количеством дегранулирующих тучных клеток и содержанием серотонина в ткани легкого.

3. Установлено, что развитие воспалительного процесса в легких при экспериментальной пневмонии сопровождается увеличением содержания в легочной ткани дофамина (до $30,4 \pm 5,2$ нг/г), серотонина (до $634,6 \pm 36,8$ нг/г) и триптамина (до $572,4 \pm 40,1$ нг/г). Отмечено, что повышенный уровень биогенных аминов сохраняется на протяжении всего воспалительного процесса. Выявлены два пика подъема уровня индолалкиламинов: первый — при формировании воспалительных изменений в ткани легкого, второй — в ходе репаративных процессов в очаге воспаления.

Литература

1. Андрианова Е.Н., Побединская Н.С., Рывкин А.И., Диндяев С.В. // *Вестник Ивановской медицинской академии*. - 1996. - № 3-4. - С. 72-75.
2. Волков И.К., Рачинский С.В., Романова Л.К. и др. // *Пульмонология*. - 1994. - №1. - С. 59-65.
3. Кривенко Л.Е. *Функционально-метаболические и морфологические аспекты кардиореспираторных нарушений при хроническом бронхите: дис... д-р-мед. наук.* — Владивосток, 1997.
4. Манухин Б.Н., Бердышева Л.В., Волина Е.В. // *Вопр. мед. химии*. - 1975. - №3. - С. 321-317.
5. *Механизмы воспаления бронхов и легких и противовоспалительная терапия/под ред. Г.Б.Федосеева.* — СПб.: *Нордмедиздат*, 1998.
6. Мотавкин П.А., Гельцер Б.И. *Клиническая и экспериментальная патофизиология легких.* — М.: *Наука*, 1998.
7. Чернух А.М. *Воспаление.* — М.: *Медицина*, 1979.

Поступила в редакцию 21.03.2006.

MORPHOFUNCTIONAL DESCRIPTION OF MUCOUS TUNIC OF BRONCHIAL TREE AND ALVEOLAR TISSUE IN PROGRESSION OF EXPERIMENTAL PNEUMONIA

I.D. Mostovaya, V.S. Karedina, V.N. Luchaninova
Vladivostok State Medical University

Summary — The authors have experimentally studied the structural changes observed in conductor parts and alveolar tissue during the progression of experimental pneumonia, and revealed that the structural disturbances of the bronchial tree mucous tunic depend on the disease period. As reported, the progressing inflammatory process in lungs leads to changing quantity and activity of mast cells as well as increasing biogenic amine content in the pulmonary tissue.