

медицины является важнейшей задачей отечественной реаниматологии и интенсивной терапии, без решения которой дальнейший прогресс в этой области невозможен. Применение стандартных протоколов ранней адекватной нутритивной поддержки у больных в критических состояниях, осложнившихся развитием метаболической дисфункции, позволяет уменьшить койкодень в отделении реанимации и интенсивной терапии и в стационаре, снизить затраты на препараты крови, антибиотики, уменьшить частоту инфекционных осложнений. По-видимому, подобные эффекты являются прямым следствием сокращения длительности и выраженности явлений генерализованной воспалительной реакции и синдрома полиорганной дисфункции на фоне ранней патогенетически ориентированной нутритивной терапии.

Литература

1. Воробьев П.А. // *Клинич. геронтология*. — 1995. — №2.-С. 25-28.
2. Дворецкий Л.Э., Ткаченко И.М. // *Тез. докл. науч. сессии ПГМА*. - Пермь, 1999. - С. 151.
3. Савельев В.С., Гельфанд Б.Р., Гологорский В.А. и др. // *Анестезиол. и реаниматол.* — 1999. — № 6. — С. 28-33.
4. Буриштейн С. // *Актуальные проблемы анестезиологии и реаниматологии*. — Архангельск, 1995. — С. 119-124.
5. Вретлинд А., Суджян А. *Клиническое питание*. — М.: Медицина, 1990.
6. Костюченко А.Л., Костин Э.Д., Курьгин А.А. *Энтеральное искусственное питание в интенсивной медицине*. - СПб., 1996.
7. Мыльникова И.С. // *Главный врач*. — 1996. — № 1. — С. 30-33.

8. Муратова Е. Ю. // *Проблемы оценки качества мед. помощи : сб. науч. тр.* — СПб., 1996. — С. 46—50.
9. Подлен С. А., Панова В. П., Якимов О. С. // *Главный врач*. - 1995. - №3.- С. 42-46.
10. Попова Т.С., Тамазашвили Т.Ш., Шестопалов А.Е. *Парентеральное и энтеральное питание в хирургии*. - М., 1996.
11. Салтанов А.И., Обухова О.А., Кадырова Э.Г. // *Вестник интенсивной терапии*. — 1996. — № 4. — С. 42-49.
12. Флетчер Р., Флетчер С., Вагнер Э. *Клиническая эпидемиология. Основы доказательной медицины*. — М.: Медиа Сфера, 1998.
13. Brandi L.S., Santini L., Bertoli R. // *Crit. Care Med.* - 1999. - Vol. 27, No. 12. - P. 2684-2689.
14. DeLegge M.H. // *J. Crit. Care Nutrition*. - 1995 - Vol. 3.-No. 1.-P. 45-50.
15. Quirk J. // *Br. J. Nurs.* - 2000. - Vol. 9, No. 9. - P. 537-541.

Поступила в реакцию 10.07.06.

PRINCIPLES OF CREATION OF STANDARD ALGORITHMS AND NUTRITIVE SUPPORT IN PRACTICE OF ICU

I.N. Leiderman, A.L. Levit, A.A. Belkin
Sverdlovsk Regional Hospital No. 1, Clinical Brain Institute of the Middle- Ural Scientific Centre of Russian Academy of Medical Science, Ural State Medical Academy, Ural-Siberian association of Clinical Nutrition (Yekaterinburg)

Summary — The key principles are shown; allowing developing and introducing in clinical practice the standard nutritive therapy in critical condition. In the article the estimation of various approaches to calculation of the requirements of the patient is suggested, efficiency of various methods of parenteral and enteral nutrition by positions of evidence-based medicine is analyzed, the algorithm of realization of a method of nutritive support is discussed at critical conditions.

Pacific Medical Journal, 2006, No. 4, p. 39-43.

УДК 616.982.23-091.8-085.37

Л.М. Сомова, Н. Н. Беседнова

ПАТОМОРФОЗ ПСЕВДОТУБЕРКУЛЕЗНОЙ ИНФЕКЦИИ НА ФОНЕ ПРИМЕНЕНИЯ ТИНРОСТИМА

НИИ эпидемиологии и микробиологии СО РАМН
(г. Владивосток)

Ключевые слова: псевдотуберкулез, патоморфология, вторичный иммунодефицит, тинростим.

Псевдотуберкулез относится к генерализованным инфекциям, протекающим с гематогенной и лимфогенной диссеминацией возбудителя и выраженным токсико-аллергическим синдромом [5]. Свообразие патологического процесса, характеризующегося образованием гранулем, имеющих склонность к гнойному расплавлению и некрозу [1, 2, 6], по определению В.Н. Галанкина и др. [4], является морфологическим

проявлением вторичного гранулоцитарно-макрофагального иммунодефицита, как правило развивающегося при данной инфекции, возбудитель которой отличается способностью к внутриклеточному паразитированию. С учетом дефектности иммунофагоцитарной системы при псевдотуберкулезе, обусловленной особенностями бактериально-клеточных взаимоотношений, нами было сделано заключение о необходимости коррекции иммунного статуса при этом заболевании с помощью адекватных иммуномодулирующих средств.

Поскольку тинростим (полипептид, полученный из оптических ганглиев кальмара) обладает выраженным стимулирующим действием на функцию фагоцитирующих клеток [3], целью работы явилось изучение влияния данного препарата на патоморфоз псевдотуберкулезной инфекции для обоснования его терапевтического эффекта. В экспериментах исследовано как непосредственное действие тинростима на проявления патологического процесса, так и сочетанное с этиотропным лечебным средством, в качестве которого был выбран гентамицин, широко

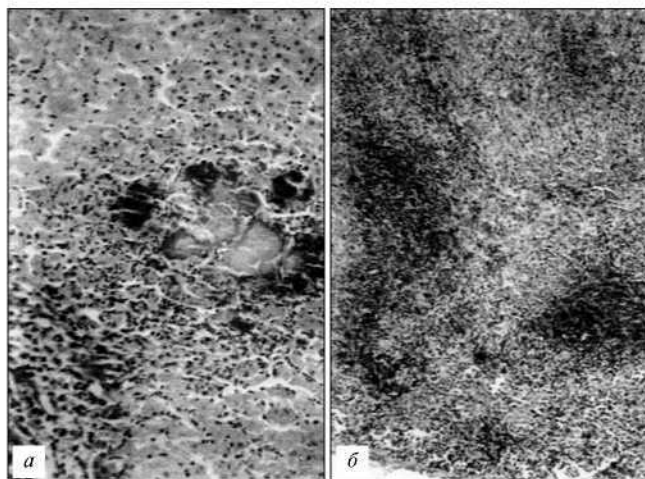


Рис. 1. Патогистологическая картина при псевдотуберкулезе у нелеченых животных (контроль). а — некротический очаг в печени с колониями бактерий, $\times 200$; б — сливной воспалительный очаг в селезенке с массивным распадом клеток и делимфатизацией пульпы, $\times 100$. Здесь и далее — окраска гематоксилином и эозином.

применяемый в клинике при лечении псевдотуберкулеза. Для патоморфологического исследования образцы внутренних органов животных фиксировали 10% забуференным формалином, заливали в парафин по общепринятой методике, срезы окрашивали гематоксилином и эозином. В опытах было использовано 30 морских свинок массой 300—350 г и 120 беспородных белых мышей массой 16—18 г.

В первой серии экспериментов были изучены патоморфологические изменения при псевдотуберкулезе у морских свинок, леченных тинростимом. Исследования проведены на трех группах животных, зараженных внутрибрюшинно вирулентным штаммом *Yersinia pseudotuberculosis* 2781 1-го серовара, выделенным от больного псевдотуберкулезом. Заражающая доза, равная LD_{100} , составила 500 млн микробных клеток. 1-я группа — контрольные животные, не получавшие тинростим; 2-я группа — животные, получавшие тинростим подкожно через сутки после заражения в дозе 0,05 мг/кг 1 раз в день; 3-я группа — животные, получавшие тинростим перорально в той же дозе ежедневно. Длительность наблюдения составила от 7 до 13 суток после заражения до развития клиники заболевания (диарея, гипертермия, выпадение шерсти, возбужденность, учащение дыхания, судороги) или гибели.

В контрольной группе на 8—12 сутки после заражения погибло 7 из 10 нелеченых животных. При вскрытии обнаружены типичные для данной инфекции изменения, наиболее выраженные в органах брюшной полости (печень, селезенка и брыжеечные лимфатические узлы), что было связано как с особенностями органопатологии псевдотуберкулеза, так и с внутрибрюшинным способом инфицирования [5].

Патогистологические изменения в легких проявлялись наличием очаговой или сливной бронхопневмонии серозно-геморрагического характера. Определялись резкое полнокровие сосудов, стазы, эритродиapedез,

геморрагический отек легочной ткани. Наблюдалась диффузная полиморфно-клеточная инфильтрация паренхимы с наличием на этом фоне рыхлых скоплений клеток в виде узелков. В бронхах и бронхиолах имелись участки деструкции и десквамации эпителия. Бронхоассоциированная лимфоидная ткань не визуализировалась. На 10—12-е сутки выявлялись характерные гранулемы, в центре которых часто был виден клеточный детрит и/или колонии бактерий.

Изменения в сердце соответствовали картине паренхиматозно-интерстициального эндомиокардита, отчетливо выраженного на 10—12-е сутки после заражения. Определялось мукоидное и фибриноидное набухание и разволокнение эндокарда. В миокарде имелось полнокровие сосудов, дистрофия кардиомиоцитов, мелкоочаговый кардиомиоцитоз, диapedезные кровоизлияния. Воспалительные изменения локализовались преимущественно субэндокардиально в виде рыхлой диффузной и узелковой инфильтрации за счет поли- и мононуклеарных клеток с нерезко выраженным кариорексисом.

В печени у всех животных обнаружена картина паренхиматозно-интерстициального гепатита, наиболее резкая на 9—12-е сутки инфекции. Воспалительные изменения распространялись по ходу портальных трактов, где были видны некротические очажки и гранулемы с центральным кариорексисом, как правило, не отграниченные соединительнотканной капсулой. В большинстве из них выявлялись колонии бактерий (рис. 1, а). Массивные некротические очаги, обсемененные бактериями, располагались в участках утолщения глиссоновой капсулы и подлежащей паренхиме, что, по всей вероятности, связано с диссеминацией бактерий *per continuitatem* из брюшной полости.

Аналогичные гемоциркуляторные и гранулематозно-некротические изменения обнаружены в селезенке у всех зараженных животных. Часто в некротических очагах и гранулемах были видны колонии бактерий. Определялась резкая делимфатизация пульпы селезенки, лимфатические фолликулы не визуализировались, что указывало на иммунодефицитное состояние (рис. 1, б). Это подтверждали и патогистологические изменения в брыжеечных лимфатических узлах, в которых обнаружена гипоплазия клеток коркового слоя разной степени тяжести, вплоть до сетчатого метаморфоза фолликулов у половины животных. Паракортикальная зона четко не определялась, в мозговом слое плазмочитарная реакция практически отсутствовала. Выявлялось полнокровие и утолщение окружающей соединительной ткани с явлениями периаденита.

Таким образом, патогистологические изменения в органах-мишенях у животных контрольной группы, зараженных 100% летальной дозой *Y. pseudotuberculosis*, свидетельствовали о развитии типичной картины псевдотуберкулезной инфекции в стадии септикопемии с проявлениями синдрома диссеминированного внутрисосудистого свертывания крови.

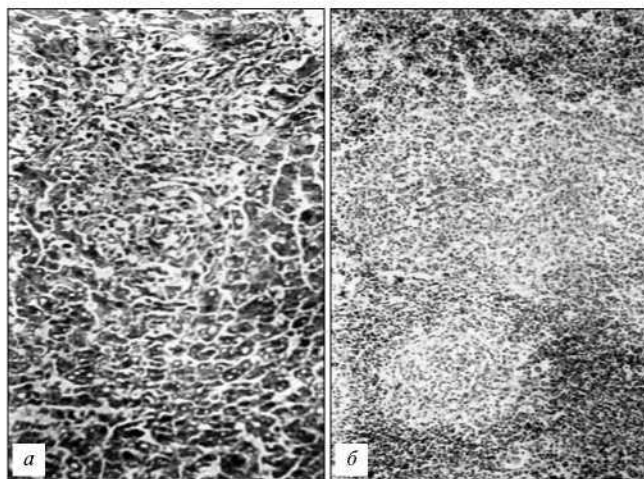


Рис. 2. Патогистологические изменения у животных, зараженных *Y. pseudotuberculosis*, при подкожном введении тинростима.

а - печень, резорбция клеточного детрита в некротическом очажке, $\times 200$; *б* - гнездовая лимфоидная пролиферация на фоне остаточных некротических изменений в селезенке («раствивания очагов»), $\times 100$.

Во 2-й группе животных, получавших тинростим подкожно, на 7—10-е сутки после заражения погибло 7 из 10 инфицированных особей. При микроскопическом исследовании в сердце дистрофически-деструктивные изменения не обнаружены. В легких определялась умеренная сосудистая реакция, в очагах гранулематозного воспаления некротический компонент был слабо выражен и редко встречались колонии бактерий.

В печени гемоциркуляторные изменения были незначительными, прослеживались репаративно-регенераторные процессы. Это выражалось в том, что в некротических очагах уменьшалось количество клеточного детрита и обсемененность бактериями — явление «раствивания очагов» (рис. 2, а). У части животных некротические очаги не имели сливного характера, как в контрольной группе, наблюдалось восстановление структуры печеночных трабекул. В то же время сохранялись дистрофические изменения паренхимы в виде очагового липоматоза гепатоцитов.

Патологические изменения в селезенке и брыжечных лимфатических узлах претерпевали аналогичную трансформацию с резорбцией клеточного детрита и очищением от бактерий. В строме селезенки отмечалось разрастание соединительно-тканых элементов, ангиоматоз. В красной пульпе обнаружен гемосидероз, макрофагальная реакция с фагоцитозом зерен гемосидерина и эритрофагоцитозом. Однако оставались резко выраженные явления делимфатизации селезенки: лимфатические фолликулы отсутствовали и на их месте были видны гранулемы с центральным кариорексисом, либо встречались мелкие гнездовые скопления лимфоцитов (рис. 2, б). В лимфоузлах наблюдались делимфатизация, сетчатый метаморфоз фолликулов и участки фибриноидного некроза.

Таким образом, подкожное введение тинростима при экспериментальном псевдотуберкулезе снизи-

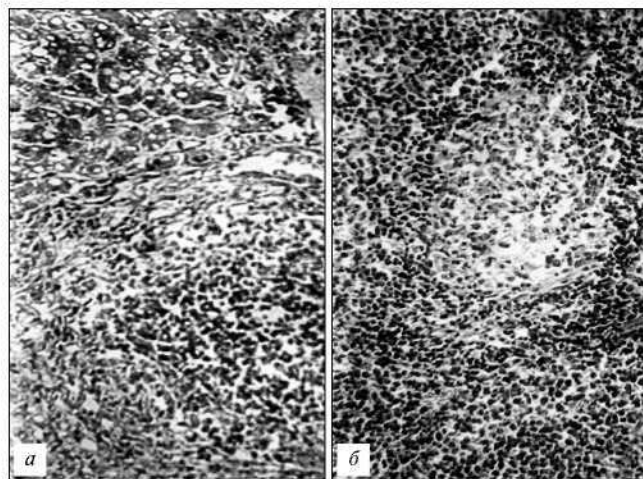


Рис. 3. Патогистологические изменения у животных, зараженных *Y. pseudotuberculosis*, при пероральном введении тинростима.

а - псевдотуберкулезная гранулема в печени без некроза центральной зоны и с формированием соединительно-тканной капсулы, $\times 200$; *б* - селезенка, остаточные явления в некротическом очажке с полной резорбцией клеточного детрита, выраженная лимфоидная пролиферация в окружающей пульпе, $\times 200$.

ло летальность животных и привело к патоморфозу инфекции в сторону уменьшения бактериальной обсемененности органов и стимуляции репаративно-регенераторных изменений при незначительном воздействии на проявления иммунодефицита.

В 3-й группе морских свинок, которым тинростим вводился перорально, на 9-е, 11-е и 13-е сутки после заражения погибло 3 из 10 животных. У всех свинок обнаружены патогистологические изменения, свойственные септикопиемии. Однако степень инфильтративно-пролиферативных и репаративных изменений в органах-мишенях была более выраженной, чем у животных 2-й группы. Колонии бактерий в тканях обнаруживались редко. В легких, печени и селезенке преобладала очаговая лимфоцитарно-макрофагальная инфильтрация с образованием гранул в основном без клеточного детрита в их центре (рис. 3, а). В селезенке имела место умеренно выраженная иммуноморфологическая реакция с наличием лимфоидных фолликулов без светлых центров, нерезкой лимфоидной инфильтрации в периартериолярных зонах фолликулов (Т-зон), заполнения красной пульпы лимфоцитами и макрофагами с примесью полиморфно-ядерных лейкоцитов (рис. 3, б). В брыжечных лимфоузлах отмечены умеренная гиперплазия лимфоидной ткани с формированием фолликулов в корковом слое, синусовый гистиоцитоз. У двух животных, не имевших симптомов заболевания, на 13-е сутки инфекции обнаружена наиболее отчетливая стимуляция иммуноморфологических реакций организма: в лимфоузлах при отсутствии очагов некроза определена фолликулярная гиперплазия и лимфоидная пролиферация в паракортикальной зоне.

Полученные результаты указывают на то, что при псевдотуберкулезе применение тинростима в качестве монотерапии вызывает более выраженный

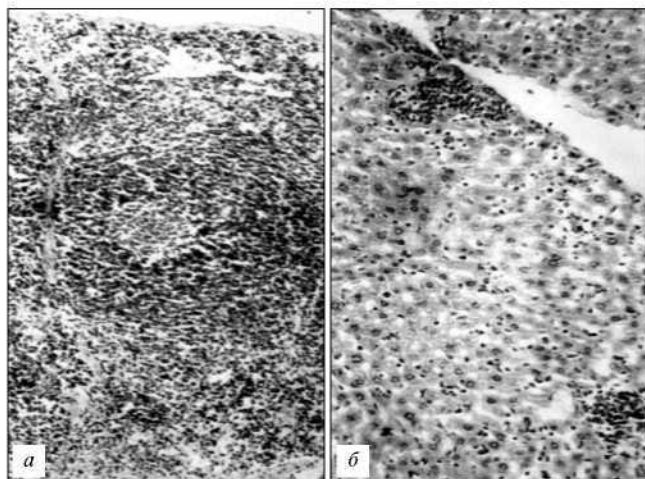


Рис. 4. Патогистологические изменения у зараженных *Y. pseudotuberculosis* животных, леченных тинростимом в комплексе с гентамицином.

а - лимфоидная гиперплазия в селезенке с образованием фолликулов, в одном из них виден светлый (герминативный) центр, $\times 200$; *б* - картина продуктивного воспаления в печени с диффузной пролиферацией купферовских клеток и наличием узелков из мононуклеарных клеток, $\times 200$.

эффект при пероральном введении, по сравнению с парентеральным. Как показали параллельные иммунологические исследования Т.В. Пушкаревой [7], снижение летальности у экспериментально зараженных животных непосредственно связано с повышением функциональной активности системы мононуклеарных фагоцитов под действием тинростима. Препарат в значительной степени стимулирует белоксинтетические и биоэнергетические процессы в этих клетках, что приводит к активации их метаболической, поглотительной и переваривающей функций по отношению к возбудителю.

Во второй серии экспериментов был изучен патоморфоз псевдотуберкулезной инфекции у белых мышей при применении тинростима в сочетании с этиотропным лечением гентамицином. Животных заражали внутрибрюшинно *Y. pseudotuberculosis* в дозе 125 тыс. микробных клеток, равной LD_{50} . Гентамицин вводили начиная через сутки после заражения, ежедневно в дозе 80 мг/кг два раза в день. Тинростим применяли из расчета 0,05 мг/кг в день спустя 3, 5 и 7 суток после заражения. Всего исследовано 8 групп животных (по 15 в каждой).

У животных 1-й (контрольной) группы (без применения тинростима и гентамицина) патоморфологическая картина печени и селезенки (наиболее резко поражаемые органы-мишени) была типичной для септической формы псевдотуберкулеза. Во 2-й (контрольной) группе животных, леченных только гентамицином, колонии бактерий не выявлялись спустя 7 суток после заражения. Выраженность некротических изменений была меньшей, чем в 1-й группе, на 10 сутки инфекции они исчезали.

У мышей, получавших дополнительно к гентамицину тинростим, обнаружены количественные и в определенной степени качественные отличия па-

тологического процесса в органах, которые зависели от способа и длительности введения препарата. У животных этих групп ни в одном случае колонии бактерий в тканях не визуализировались.

При пероральном применении положительный эффект тинростима был более выраженным при его введении начиная с 3–5-х суток после заражения (3-я и 4-я группы животных). Спустя 7–10 суток после инфицирования в органах обнаруживались преимущественно инфильтративно-пролиферативные изменения с образованием гранулем (рис. 4, а), а в селезенке определялась отчетливая фолликулярная гиперплазия, плазмоцитарная реакция и синусовый гистиоцитоз. В 5-й группе животных, получавших тинростим с 7-х суток после заражения, эффект препарата был меньшим по сравнению с мышами 3-й и 4-й групп. Тем не менее отмечался явный регресс некротического компонента воспаления, чем в 1-й группе, с выраженной пролиферацией клеток Купфера и периваскулярной мононуклеарной инфильтрацией в портальных трактах печени (рис. 4, б), лимфоидной гиперплазией и гигантоклеточной реакцией в селезенке.

У животных 6, 7 и 8-й групп, леченных гентамицином, подкожное введение тинростима оказало менее значительное влияние на тяжесть гранулематозно-некротических изменений в органах, по сравнению с 3,4 и 5-й группами, особенно при введении препарата спустя 7 суток после заражения (8-я группа). Однако при более раннем введении тинростима — через 3 и 5 суток (6-я и 7-я группы) — некротические изменения в органах были менее обширными, а иммуноморфологическая реакция более активной, чем в контроле (2-я группа).

На основании полученных результатов можно сделать заключение, что при экспериментальной псевдотуберкулезной инфекции сочетанное введение тинростима с гентамицином приводило к исчезновению проявлений септикопиемии со значительным уменьшением распространенности патологического процесса и тяжести некротических изменений в органах. Это связано с бактерицидным действием антибиотика на возбудитель, факторы патогенности которого (в частности, термостабильный токсин) вызывают прямое повреждение паренхимы органов [8]. Эффект тинростима проявлялся, с одной стороны, стимуляцией инфильтративно-пролиферативных изменений в виде образования лимфоидно-макрофагальных инфильтратов и гранулем, фибробластической реакции с инкапсуляцией некротических очажков, гигантоклеточной реакции в селезенке. С другой стороны, введение тинростима в комплексе с гентамицином вызывало более отчетливую гиперплазию лимфоидной ткани с преобладанием реакции в Т-зависимых зонах (клеточный иммунитет), что нивелировало состояние вторичного иммунодефицита.

Следует отметить, что регресс деструктивных и гемодикуляторных изменений в органах происходит

эффективнее при более раннем применении тинростима (3–5-е сутки инфекции). При парентеральном (подкожном) введении препарата более интенсивно выражены явления гранулематозного воспаления с преобладанием реакций гиперчувствительности замедленного типа. В целом патоморфоз экспериментальной псевдотуберкулезной инфекции при применении тинростима в комплексе с гентамицином характеризует картину, свойственную для данной инфекции при благоприятном (доброкачественном) течении у человека и животных.

Литература

1. Авцын А.П., Жаворонков А.А. // *Архив патологии*. — 1980. — №5. — С. 4–13.
2. Аничков Н.М. *Морфогенез экспериментальной псевдотуберкулезной инфекции : дис. ... канд. мед. наук.* - Л., 1972.
3. Беседнова Н.Н., Гажса А.К., Эпштейн Л.М. и др. // *Антибиотики и химиотерапия*. — 1996. — Т. 41, № 1. - С. 7–12.
4. Галанкин В.Н., Токмаков А.М., Харченко Н.М. // *8-й Всесоюзный съезд патологоанатомов : тезисы докладов.* - М., 1989. - С. 166–168.
5. Исачкова (Сомова) Л.М., Жаворонков А.А., Антоненко Ф.Ф. *Патология псевдотуберкулеза.* — Владивосток : Дальнаука, 1994.
6. Мазинг Ю.А. *Гистологическая и гистохимическая характеристика экспериментальной и спонтанной*

псевдотуберкулезной инфекции : дис. канд. ... биол. наук. - Л., 1982.

7. Пушкарева Т.В. *Экспериментальное обоснование клинического применения тинростима при псевдотуберкулезе : автореф. дис. канд.... мед. наук.* — Владивосток, 2004.
8. Разник С.Д. *Характеристика биологического действия термостабильного токсина Yersinia pseudotuberculosis : автореф. дис.... канд. мед. наук.* — Владивосток, 1999.

Поступила в редакцию 16.06.06.

PATHOMORPHOSIS OF THE PSEUDO-TUBERCULOSIS INFECTION IN CASE OF TINROSTIM USE

L.M. Somova, N.N. Besednova

Scientific Research Institute of epidemiology and microbiology Siberian Branch of the Russian Academy of Medical Science (Vladivostok)

Summary — In the work the data about pathomorphosis of the experimental pseudo-tuberculosis infection under the effect of tinrostim (immune active peptide, activating the system of mononuclear phagocytes) are shown. On the guinea pigs model it is shown, that tinrostim as monotherapy caused reduction of bacterial count, decrease in intensity of circulation changes in inner organs, stimulated macrophages and reparative reaction with cellular detrit resorbition in the centers of an inflammation. Nonpureblood mice were introduced tinrostim in a combination to gentamycin and it considerably reduced expressiveness of the necrotic component of pathological process and septicopyemia, and also the phenomena of secondary immunodeficiency, promoted the development of immune morphologic reactions in inner organs.

Pacific Medical Journal, 2006, No. 4, p. 43–47.

УДК618.3-06.33-008.3-092:612.017

Э.А. Щербавская

ИММУНОЛОГИЧЕСКИЕ МЕХАНИЗМЫ ПРОГРЕССИРОВАНИЯ ГЕСТОЗА

ДВ филиал НЦ медицинской экологии ВСНЦ СО РАМН (г. Владивосток)
Краевой клинический центр охраны материнства и детства (г. Владивосток)

Ключевые слова: провоспалительные цитокины, противовоспалительные цитокины, гестоз.

На сегодняшний день существует большое количество теорий патогенеза гестоза, одной из актуальнейших среди которых является теория иммунной дизадаптации [7, 9]. Полагают, что при гестозе, который рассматривается как системная воспалительная реакция, запускается весь каскад провоспалительных цитокинов: фактор некроза опухоли (ФНО-) и интерлейкинов (ИЛ) 1, 6, 8 [6]. Многие авторы отмечали, что высокая концентрация последних является неблагоприятным фактором, отражающим активность и тяжесть патологического процесса [11, 13, 15]. Однако важен не сам факт повышения или снижения уровней цитокинов, а соотношение их оппозиционных пулов [5, 8]. При всем многообразии кли-

нического течения гестоза его продолжительность и тяжесть следует связывать с дисбалансом между продукцией про- и противовоспалительных цитокинов, с экспрессией мембранных форм цитокиновых рецепторов и уровнем растворимых форм в сыворотке крови и тканевых жидкостях [12, 14].

Все большее число исследователей рассматривают гестоз как модель полиорганной недостаточности, в основе которой лежит генерализованная дисфункция эндотелиоцитов, тромбоцитов и трофобласта. Изучение механизмов формирования синдрома полиорганной недостаточности привело к признанию концепции системной воспалительной реакции, характеризующейся активацией фагоцитов — макрофагов/моноцитов, гранулоцитов, а также эндотелиоцитов, мастоцитов и тромбоцитов. В результате усиливается продукция свободных радикалов, цитокинов, протеиназ, дериватов арахидоновой кислоты, что приводит к генерализации патологического процесса. Среди веществ, способных реализовать синдром генерализованной эндотелиальной дисфункции, в последнее время все больший интерес привлекают цитокины, например такие, как ИЛ-1 и ФНО- [3].

Усугубление изменений цитокинового профиля связано с тяжестью гестоза, длительностью его течения, выраженностью метаболических нарушений,