

Литература

1. Allison A., Mc Crory J.// *Anaesthesia*. – 1990. – Vol. 45. P. 419.
2. Barker P., Langton J.A., Murphy P.J. et al.// *Br. J. Anaesth.* – 1992. – Vol. 69. P. 314.
3. Benumof J.L.// *Airway management: principles and practice*. – St. Louis, 1996. P. 143_156.
4. Brain A.I.J.// *Br. J. Anaesth.* – 1983. – Vol. 55. – P. 801.
5. Brimacombe J., Berry A., White A.// *Anaesth. Analg.* – 1993. – Vol. 77. – P. 398.
6. Calder I., Calder J., Crockard H.A.// *Anaesthesia*. – 1995. – Vol 50. P. 756_763.
7. Caplan R.A., Benumof J.L., Berry F.A. et al.// *Anaesthesiology*. – 1993. – Vol. 78. – P. 597.
8. Ciaglia P., Graniero K.Y.// *Chest*. – 1992. – Vol. 101. – P. 464_467.
9. Cormack R.S., Lehane J.// *Anaesthesia*. – 1984. – Vol. 39. – P. 1105_1111.
10. El Mikatti N., Luthra D., Healy T.E.J., Mortimer A.J.// *Br. J. Anaesth.* – 1992. – Vol. 69. – P. 529.
11. Ficher M.P., Kuhn M., Cantieri R., Frutiger A.// *Intensive Care Med.* – 1995. – Vol. 21. – P. 475_481.
12. Frass M., Frenzer R., Zahler J. et al.// *Journal of Cardiothoracic Anaesthesia*. – 1987. – Vol. 1. P. 565_568.
13. Frerk C.M.// *Anaesthesia*. – 1991. – Vol. 46. – P. 1005_1008.
14. Griggs W.M., Myburgh J.A., Worthley L.I.G.// *Intensive Care Med.* – 1991. – Vol. 171. – P. 261_263.
15. Hagard P., Jones C., Benitone J.// *Critical Care Med.* – 1991. – Vol. 19. – P. 1018_1024.
16. Heath M.L.// *Eur. J. Anaesth.* – 1991. – Vol. 4, Suppl. – P. 41.
17. King T.A., Adams A.P.// *British Journal of Anaesthesia*. – 1990. – Vol. 65. – P. 400_414.
18. Mallampati S.R., Gatt S.P., Gugino L.D. et al.// *Can. Anaesth. Soc.* – 1985. – Vol. 32. – P. 429.
19. Patil V.U., Stehling L.C., Zaunders H.L. *Fiberoptic Endoscopy in Anesthesia*. – Chicago: Year Book Medical Publishers, 1983.
20. Rabey P.G., Murphy P.J., Langton J.A. et al.// *Br. J. Anaesth.* – 1992. – Vol. 69. – P. 346.
21. Rocke D.A., Murray W.B., Rout C.C. et al.// *Anesthesiology*. – 1992. – Vol. 77. – P. 63.
22. Rose D.K., Cohen M.M.// *Can. J. Anaesth.* – 1994. – Vol. 41. – P. 372.
23. Samsoun G.L.T., Young J.R.B.// *Anaesthesia*. – 1987. – Vol. 42. – P. 487.
24. Savva D.// *British Journal of Anaesthesia*. – 1994. – Vol. 73. – P. 149_153.
25. Wilson M.E., Spiegelhalter D., Robertson J.A., Lesser P.// *British Journal of Anaesthesia*. – 1988. – Vol. 61. – P. 211_216.

Поступила в редакцию 12.01.04.

RESTORATION AND MAINTENANCE OF PATENCY OF AIRWAYS UNDER DIFFICULT INTUBATION OF TRACHEA

O.I. Volkov

State Research Center for Preventive Medicine of the Ministry of Public Health of the Russian Federation (Moscow)

Summary – The author presents the clinical situation, which in anesthesiology is referred to as «difficult intubation». Providing the classification of the methods to diagnose this state, he describes the clinical procedures and manipulations that allow avoiding the complications of «difficult intubation», and proposes algorithms to handle patients.

Pacific Medical Journal, 2004, No. 1, p. 80_85.

УДК 616.5'089.84'07.005

А.А. Фирсов, Н.Г. Жила

КЛАССИФИКАЦИЯ КОЖНЫХ ШВОВ С ПОЗИЦИИ ПРАКТИЧЕСКОЙ ХИРУРГИИ

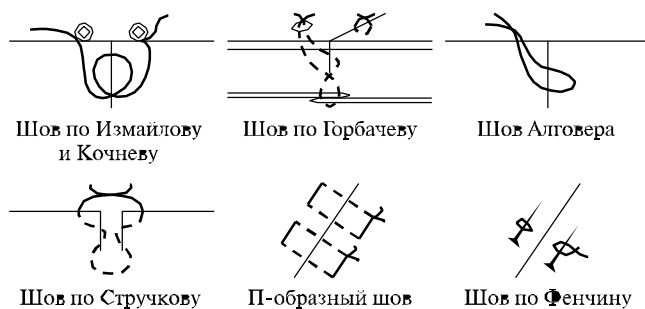
Детская краевая клиническая больница (г. Хабаровск),
Дальневосточный государственный медицинский университет (г. Хабаровск)

Ключевые слова: кожные швы, классификация, хирургия.

В настоящее время в практической медицине широко используется классификация кожных швов, предложенная А.И. Голиковым в 1953 г. По данной классификации кожные швы подразделялись на циркулярно-вертикальные, циркулярно-горизонтальные и линейные [4]. В работах других авторов, посвященных той или иной области хирургического шва, основное внимание уделено видам

шовного материала и классификации шовного материала по толщине [1'3, 5'9, 11'15]. Г.М. Семенов и В.Л. Петришин [10] усовершенствовали классификацию А.И. Голикова. Сохранив подразделение узловых швов на вертикальные и горизонтальные, они предложили разделить дополнительно циркулярный вертикальный шов (по А.Н. Голикову) на круговой и П-образный, сохранив за циркулярным горизонтальным швом название «П-образный». Кроме этого было изменено название линейных швов на непрерывные, с разделением их на плоскостной (по Холстеду) и объемный (по Мультиановскому, матрацный) швы. Таким образом, в группу непрерывных были объединены швы, имеющие совершенно разное объемное отношение к окружающим тканям.

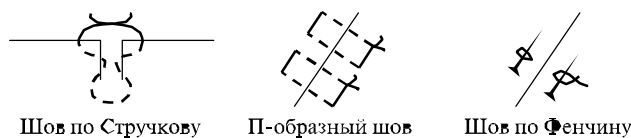Однако опыт практической хирургии, в которой используется около тридцати швов, применяемых для закрытия кожной раны, указывает на несовершенство как вновь предложенной классификации, не отражающей функциональности имеющихся швов, так и классификации А.Н.Голикова. Анализ данных литературы и собственный опыт использования указывают



Шов по Измаилову и Кочневу

Шов по Горбачеву

Шов Алговера



Шов по Стручкову

П-образный шов

Шов по Фенчину

Рис. 1. Сопоставляющие кожные швы.

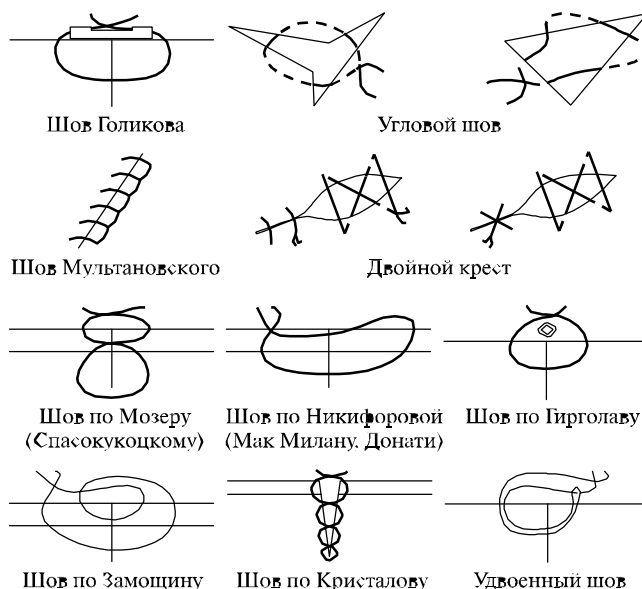
на целесообразность дальнейшей разработки более универсальной классификации, позволяющей систематизировать весь комплекс известных швов с определением их конкретных групп, которые прежде все'го идентифицировались бы по своим механическим свойствам и взаимоотношению с тканями. При этом **циркулярные швы**, кроме своего расположения к коже (горизонтальные и вертикальные), на наш взгляд, целесообразно подразделять на сопоставляющие, стабилизирующие и разгрузочные.

Сопоставляющие швы – это швы, совмещающие отдельные слои раневого дефекта, но не создающие достаточной компрессии между ними (рис. 1). При стягивании данных швов с целью создания более плотной адаптации возникает избыточная деформация окружающих тканей с формированием щелевидных пространств непосредственно над линией или у линии шва. После спахания отека мягких тканей адаптирующая способность данных швов (в частности Алговера, Стручкова, Измаилова-Кочнева) прогрессивно снижается.

Стабилизирующие швы – это швы, выполняющие адаптацию и стабилизацию тканей в пределах их охвата швом и на участке, прилегающем непосредственно к его кольцу (рис. 2). К ним, в частности, относятся собственно узловый шов, шов по Никифоровой, Замощину, Кристалову и др. К данным швам мы относим также шов Мультиановского (и его модификации), который по классификации Г.М. Семенова [9] отнесен к разряду непрерывных, но по сути является циркулярным швом жесткой конструкции. Все эти швы являются швами жесткой, кольцевидной конструкции и обладают выраженным ишемическим воздействием на ткани, заключенные в их кольцо, как за счет отсутствия резервного пространства, так и за счет исключения мобильности нити при изменении объема тканей.

Разгрузочные швы – это швы, выполняемые как с использованием разнообразных прокладок (резиновые трубки, марлевые шарики, металлические или пластиковые пластинки), так и без них, когда в качестве опоры используется вовлекаемый в область шва массив подлежащих тканей (рис. 3). Эти швы достаточно эффективны при ушивании пораженных тканей (рубцово измененных) или при достаточном их натяжении. К ним относятся швы по Голикову, Полякову, Медведенко и др.

В отдельный подпункт **«комбинированные швы»** вынесены все сочетания швов, употребляемых в пре'



Шов Голикова

Угловой шов

Шов Мультиановского

Двойной крест

Шов по Мозеру (Спасокукоцкому)

Шов по Никифоровой (Мак Милану, Донати)

Шов по Гирголаеву

Шов по Замощину

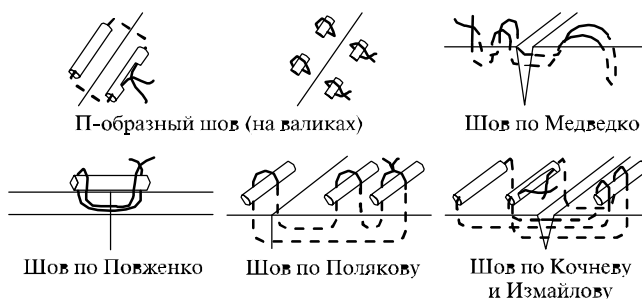
Шов по Кристалову

Удвоенный шов

Рис. 2. Стабилизирующие кожные швы.

делах одного раневого дефекта. Учитывая, что данные комбинации могут сочетать в себе линейные и циркулярные швы, различные виды циркулярных швов, а также комбинации внутрикожного шва с циркулярными швами, разбивка этого пункта на подпункты, на наш взгляд, нецелесообразна.

Второй большой группой являются **непрерывные швы**, имеющие принципиальные отличия от циркулярных швов в технике наложения и взаимоотношении с тканями. К ним отнесены швы, выполняемые одной нитью на протяжении определенного участка раны или на всю ее длину. Учитывая разнообразие данного вида швов, выполняемых как в кожно-накожной, так и исключительно во внутрикожной компоновках, на наш взгляд, непрерывный шов целесообразно разделять на собственно **внутрикожный шов**, подразделяющийся, в свою очередь, на удаляемый линейный шов, который включает в себя швы по Холстеду, Холстеду-Золтану, а также их различные модификации (рис. 4). К модификациям относятся прерывистый внутрикожный шов, являющийся по сути швом по Холстеду, разделенным для удобства ведения раны на отдельные участки, каждый из которых может быть удален независимо.* Сюда же входят внутрикожный шов по Холстеду с периодической накожной фиксацией в виде скользящей петли,



П-образный шов (на валиках)

Шов по Медведко

Шов по Повженко

Шов по Полякову

Шов по Кочневу и Измаилову

Рис. 3. Разгрузочные кожные швы.

* Рационализаторское предложение № 1962 от 18.02.2000 г., ДВГМУ

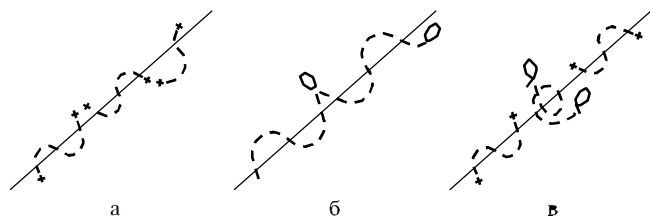


Рис. 4. Собственные модификации кожных швов:

а — прерывистый внутрикожный шов, б — внутрикожный шов по Холстеду со скользящей накожной петлей, в — комбинированный шов Холстеда и модифицированный Кочнева.

позволяющей менять длину внутрикожной части нити и при необходимости осуществлять свободный доступ к глубоким слоям раны,* и комбинированный шов по Холстеду и Измайлову, позволяющий в случае ревизии раны удалить внутрикожный шов Измайлова без нарушения сопоставления краев дефекта швом Холстеда.** Так называемый «погружной шов», имеющий циркулярное строение, но располагающийся внутрикожно и не подлежащий удалению, вынесен нами в отдельную подгруппу «неудаляемый шов».

Вторым подразделом непрерывного шва в предлагаемой классификации обозначены **полуциркулярные швы**. Учитывая их однонаправленность и формируемый в процессе наложения полузамкнутый контур, термин, характеризующий их как «объемные», согласно классификации Г.М. Семенова и В.Л. Петрушина, на наш взгляд, не вполне точен. Поэтому данные швы обозначены нами как полуциркулярные и включают

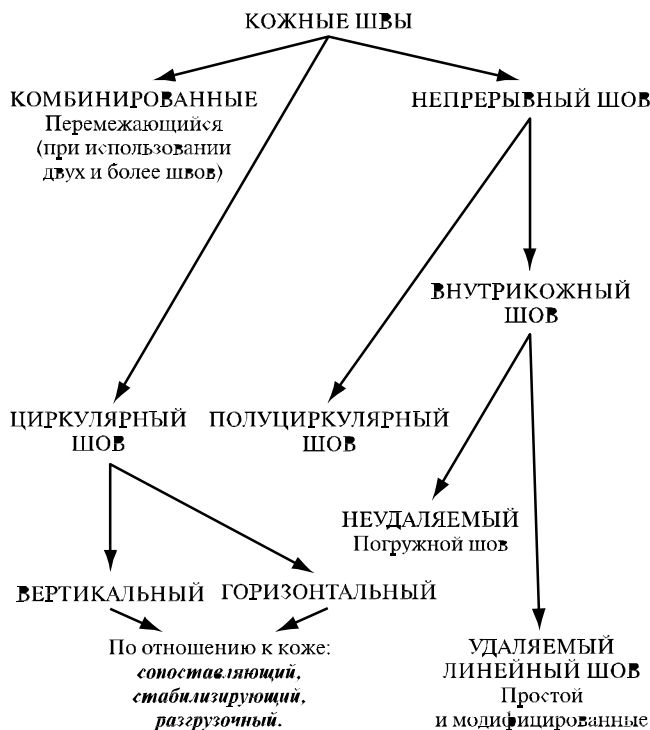


Рис. 5. Виды кожных швов, применяемых в хирургии.

* Рационализаторское предложение № 1901 от 19.10.1999 г., ДВГМУ.

** Рационализаторское предложение № 2034 от 20.11.2000 г., ДВГМУ.

в себя рантовидный и матрацные швы. Как было сказано выше, шов по Мультановскому, отнесенный Г.М. Семеновым и В.Л. Петришиным в раздел «непрерывные объемные швы», как не имеющий свободных пространств в своей плоскости, отнесен нами в раздел циркулярных швов.

Таким образом, предложенная классификация кожных швов (рис. 5), применяемых в хирургии, отражает, на наш взгляд, более рациональную группировку всего их многообразия с учетом конкретной пространственной характеристики выбранного шва по отношению к раневому дефекту, а также позволяет определить оптимальную тактику закрытия операционной раны в каждом конкретном клиническом случае.

Литература

1. Арьев Т.Я. Многоотомное руководство по хирургии. — М.: Медицина, 1962. — Т. 1. — С. 647 — 684.
2. Бурых М.П. Основы технологии хирургических операций. — Харьков: Знание, 1998.
3. Буянов В.М., Егиев В.Н., Удодов О.А. Хирургический шов. — М.: Репид_Принт, 1993.
4. Голиков А.Н. Теория и практика хирургического шва. М.: Сельхозиздат, 1953.
5. Егиев В.Н., Буянов В.М., Удодов О.А. Хирургический шов. — М.: Медпрактика, 2001.
6. Кочнев О.С., Измайлов С.Г. // Хирургия. — 1998. — № 4. — С. 126_129.
7. Кузин М.И., Адамян А.А. // Хирургия. — 1990. — № 9. — С. 152 — 157.
8. Мовшович И.А. Оперативная ортопедия: Руководство для врачей. — М.: Медицина, 1994.
9. Семенов Г.М., Петришин В.Л., Ковшова М.В. Хирургический шов. — СПб.: Питер, 2001.
10. Скобелкин О.К., Брехов Е.И., Давыдов В.Н. // Хирургия. — 1978. — № 8. — С. 151_152.
11. Слепцов И.В., Черников Р.А. Узлы в хирургии. — СПб: Салит_Медкнига, 2000.
12. Diegelmann K.F., Sinohblad W.L., Cohen A. // S. Surg. Kes. — 1986. — Vol. 40, No. 3. — P. 229_237.
13. Linares H.A. // Burns. — 1993. — Vol. 19, No. 1. — P. 17_21.
14. Muir J.F. // Brit. J. Plast. Surg. — 1990. — No. 43. — P. 61_69.
15. Whitaker D.C. // J. Am. Acad. Dermatol. — 1993. — Vol. 28. — P. 269 — 270.

Поступила в редакцию 10.06.03.

CLASSIFICATION OF CUTANEOUS SUTURES FROM THE POINT OF VIEW OF APPLIED SURGERY A.A. Firsov, N.G. Zhila
Children's Regional Clinical Hospital, Far_Eastern State Medical University (Khabarovsk)

Summary — Based on the clinical data and literature, the authors systematize the methods to use cutaneous sutures dividing them into the types and ways of applying, as well as present their own modifications of cutaneous surgical sutures. In authors' opinion, the given systematization will make for planning an optimal therapeutic approach of incisional wounds closing, taking into account the spatial characteristic of the chosen suture with respect to the wound defect.

Pacific Medical Journal, 2004, No. 1, p. 85_87.