

УДК 616.74'018.38'089:617.577'089

А. С. Золотов.

## АНАЛИЗ ИСХОДОВ КОМПЛЕКСНОГО ХИРУРГИЧЕСКОГО ЛЕЧЕНИЯ ПОВРЕЖДЕНИЙ СУХОЖИЛИЙ СГИБАТЕЛЕЙ ПАЛЬЦЕВ КИСТИ С ПРИМЕНЕНИЕМ ПЕТЛЕВОГО ШВА

Городская больница (г. Спасск-Дальний)

*Ключевые слова: сухожилия, хирургическое лечение, петлевой шов.*

Восстановительное лечение повреждений сухожилий сгибателей пальцев кисти, как в остром, так и в отдаленном периодах остается одной из актуальных проблем хирургии [2,3,6,11]. Полное восстановление поврежденных сухожилий, по мнению И.П. Демичева [4], зависит, прежде всего, от:

- 1) характера, локализации и уровня повреждения,
- 2) сопутствующих повреждений сосудов, нервов, суставов, костей,
- 3) техники операции, шовного материала,
- 4) методики функционального восстановительного лечения в послеоперационном периоде.

В настоящей работе представлены результаты комплексного хирургического лечения повреждений сухожилий сгибателей пальцев кисти с применением модифицированного петлевого шва Tsuge [5] и собственной методики функционального восстановительного лечения в послеоперационном периоде.

Работа основана на данных обследования и комплексного хирургического лечения 99 больных с повреждениями сухожилий сгибателей пальцев кисти за период с 1992 по 2002 г. Возраст больных колебался от 3 лет до 71 года (средний — 29,5 года). Подавляющее число наблюдений было представлено пациентами в возрасте от 16 до 50 лет — 70 человек.

Сочетанные повреждения кисти были диагностированы у 72 больных. Чаще встречались резаные раны (80,8%), при этом более чем в половине наблюдений (54,5%) травмировалась правая кисть. У 99 пациентов основной группы были повреждены 181 палец и 402 сухожилия. Наиболее часто повреждения сухожилий встречались в 5'й зоне кисти — 46, в 1'й — 7, во 2'й — 39, в 3'й — 4 и в 4'й зоне — 3 случая. В 46 наблюдениях накладывался первичный и в 36 — первично-отсроченный сухожильные швы, 72 операции выполнены под общим обезболиванием, 26 — под проводниковой анестезией плечевого сплетения.

Сшивались, как правило, оба сухожилия. Глубокий сгибатель восстанавливался петлевым швом, плоские ножки поверхностного сгибателя — горизонтальными матрацными швами, поврежденные срединный, локтевой и пальцевые нервы — эпипериневральными швами с применением микрохирургической техники и операционного микроскопа. Шесть пострадавших имели по-

вреждения лучевой, локтевой и пальцевых артерий, целостность которых была восстановлена во время оперативного вмешательства. Шести больным был выполнен стабильный остеосинтез переломов спицами, винтами и микропластинами, что позволило проводить раннюю контролируемую пассивную и активную мобилизацию суставов и сшитых сухожилий. При сочетанных повреждениях вначале выполнялся остеосинтез, сшивались поврежденные сосуды и нервы, затем восстанавливались сухожилия и целостность кожного покрова. Двум больным с обширным дефектом кожи кисти и пальца была произведена полнослойная кожаная пластика. В одном случае дефект кожи был восстановлен местными тканями по методике Транквили-Леали, в другом — паховым лоскутом на сосудистой ножке было укрыто место сухожильного шва и шва срединного нерва на уровне лучезапястного сустава. Во всех случаях операционная рана ушивалась до резиновых выпускников, накладывалась объемная повязка с марлевыми шариками между пальцами и валиком в ладони. Кисть иммобилизовали тыльной гипсовой шиной в функциональном положении.

При выполнении модифицированного петлевого шва Tsuge в зависимости от диаметра сухожилия и локализации повреждения в качестве шовного материала использовался капрон № 1 и 2. Для того, чтобы получить петлю, в ушко тонкой хирургической иглы с большим радиусом заправлялись два конца одной нити длиной около 25 см. Иглу вкалывали в сухожилие в поперечном направлении на расстоянии 1 см от поврежденного конца. После выкола иглу с нитью проводили через петлю, которую затягивали. После этого производили вкол позади петли и иглу выводили через центр пересеченного конца сухожилия.

На втором конце сухожилия накладывали такую же петлю. После сближения концов сухожилия двойные нити завязывали, чем достигалась одинаково прочная фиксация обоих концов сухожилия (рис. 1). Для адаптирующих швов использовали пролен 6/0 на атравматической игле.

При повреждениях в пределах костно-фиброзных каналов для лучшей адаптации и сохранения скольжения сухожилия накладывали обвивной непрерывный адаптирующий шов по Клейнерту. При этом применялись микрохирургические инструменты, а у детей и оптическое увеличение — операционный микроскоп или бинокулярную лупу. В последнее время петлевой шов накладывали с помощью атравматической иглы отечественного производства, в ушко которой запаивались два конца одной нити. По нашей рекомендации и предложенным эскизам московское предприятие «Волоть» наладило серийный выпуск атравматических игл для петлевого шва сухожилий.

Для функционального восстановительного лечения после сухожильного шва сгибателей пальцев была разработана программа, базирующаяся на результатах исследований J.W. Strickland [10, 11] в области биологии сращения сухожилий.

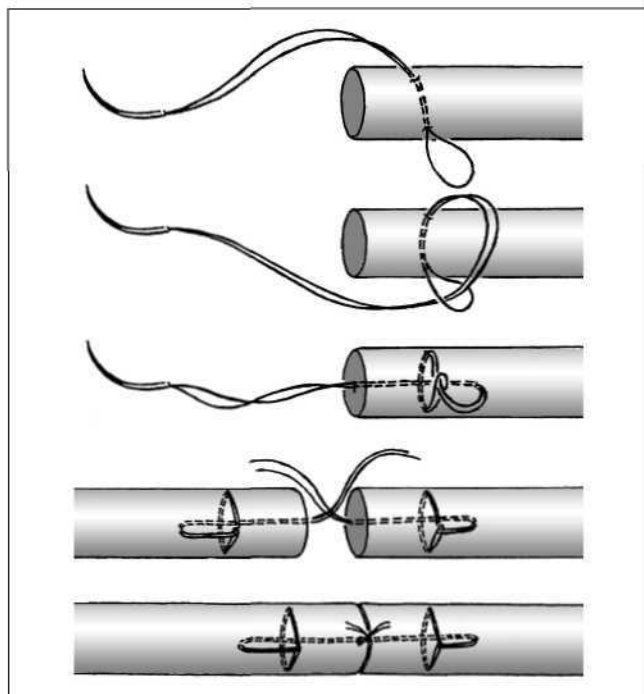


Рис.1. Последовательность выполнения модифицированного петлевого сухожильного шва.

В течение первых 24 суток после операции (фаза воспаления) создали покой и возвышенное положение для оперированной кисти. В фибропластической фазе (5-28-е сутки после операции) продолжали иммобилизацию и проводили редкие и осторожные активные и пассивные сгибательные движения в суставах оперированного пальца (в пределах  $10^{\circ}15^{\circ}$ ). На 5-й неделе (начало фазы ремоделирования) иммобилизацию прекращали и разрешали активные и пассивные движения в оперированном пальце только на сгибание. На 6-й неделе разрешали активное разгибание, на 8-й — активное разгибание с отягощением, на 16-й (завершение процесса ремоделирования) — полную нагрузку.

Исходы хирургического лечения повреждений сгибателей пальцев кисти с использованием петлевого шва и оригинального протокола послеоперационного ведения больных в сроки от года до 10 лет после операции прослежены в 81 наблюдении (146 пальцев). Ранние послеоперационные осложнения (нагноение раны) зарегистрированы в одном случае, поздние (разрыв сухожилия по шву) — в одном случае, произошедшем на 7-й неделе после операции во время сеанса лечебной физкультуры, и в одном случае развилась дистальная форма рефлекторной симпатической дистрофии руки.

Для контроля учтены результаты лечения 51 пациента с повреждениями сухожилий на 80 пальцах (1987-1995 гг.). В этой группе шов поврежденных сухожилий выполнялся по способу Розова и Кюнео. Послеоперационный период велся по общепринятой методике — 3-недельная иммобилизация до сращения сухожилия с последующим назначением лечебной физкультуры. По возрасту, локализации, характеру повреждений, фоновым заболеваниями, количеству

сочетанных повреждений основная и контрольная группы пациентов были идентичны.

Осложнения в контроле зарегистрированы в 7 случаях: нагноение раны (3) и разрыв сухожильного шва (4). У 3 пациентов на 4-й неделе после операции при пассивном разгибании пальца во время занятий лечебной физкультурой произошел разрыв сухожильного шва и один пациент на 6-й неделе после операции не смог указать на причину отсутствия активных движений в пальце. Двум больным с разрывом сухожильного шва в последующем была выполнена пластика сухожилия глубокого сгибателя.

Оценку результатов лечения в основной и контрольных группах осуществляли по методике, разработанной J.W. Strickland [9]. Восстановление общего объема активных движений в межфаланговых суставах от 75 до 100% по сравнению с нормальной амплитудой движений в суставах пальца оценивали как отличный результат, от 50 до 74% — как хороший, от 25 до 49% — как удовлетворительный и от 0 до 24% — как плохой. Анализ показал, что результаты лечения зависели от ряда факторов.

**Возраст пациентов.** Лучшие результаты получены у детей и подростков, несколько худшие — у пациентов старше 50 лет.

В основной группе у пациентов до 15 лет хорошие и отличные результаты получены на 14 пальцах (100%), в контрольной группе — на 10 (71%). У больных старше 50 лет аналогичные результаты были отмечены на 5 пальцах (41,5%) в основной группе и на одном пальце (12,5%) — в контрольной.

**Характер раны.** Лучшие результаты были получены у пациентов с резаными ранами, худшие — при ранениях электропилой.

В основной группе больных у пациентов с резаными ранами хорошие и отличные результаты были получены на 108 пальцах (90,7%), в контрольной группе — на 34 (54%). При ранениях электропилой такие результаты отмечены на 6 пальцах в основной группе (54,5%). В контрольной группе с аналогичными повреждениями были получены лишь удовлетворительные результаты.

**Сроки проведения оперативного вмешательства.** Лучшие результаты отмечались после первичного сухожильного шва (в первые 24 часа после ранения) и первично отсроченного (до 5 суток), худшие — после позднего вторичного (более месяца после повреждения).

В основной группе больных после первичного шва хорошие и отличные результаты были получены на 47 пальцах (94%), в контрольной — на 67 (55,2%), после первично отсроченного на 60 (92,3%) и 6 (100%) соответственно. У больных после позднего вторичного шва такие результаты были отмечены на 6 пальцах (54,5%) в основной группе. В контрольной группе пациентов поздний вторичный шов не применялся. **Сторона повреждения.** Отличий в результатах лечения поврежденных сухожилий правой и левой кисти не выявлено.

*Анатомические особенности.* Лучшие исходы получены при лечении поврежденных сухожилий первого пальца кисти, худшие — при травмах IV и V пальцев.

В основной группе больных у пациентов с ранением I пальца хорошие и отличные результаты получены на 14 пальцах (100%), в контрольной группе на 8 пальцах (80%). На IV пальце такие результаты отмечены в 18 случаях (73,1%) в основной группе и в 7 (43,7%) — в контрольной. На V пальце в контрольной группе этот показатель был еще ниже — 8 (42,1%).

*Сопутствующие повреждения.* Лучшие результаты достигнуты при лечении изолированных повреждений сухожилий, худшие — при сочетанных повреждениях.

В основной группе больных с изолированными повреждениями хорошие и отличные результаты получены на 23 пальцах (95,8%), в контрольной — на 13 (61,9%). У больных с сочетанными травмами такие результаты отмечены на 101 пальце (83,5%) в основной группе и на 31 (52,5%) — в контрольной.

*Уровень повреждения.* Лучшие результаты лечения получены при повреждении сухожилий в 1'й зоне, худшие во 2'й и 4'й зонах.

В основной группе больных у пациентов с ранением сухожилий в 1'й зоне хорошие и отличные результаты получены на 9 пальцах (100%), в контрольной группе — на 8 (100%). У больных с травмой сухожилий во 2'й зоне такие результаты отмечены на 30 пальцах (83,8%) в основной группе и на 6 (2%) — в контрольной. В 4'й зоне аналогичные показатели были на 22 пальцах (75,9%) и на 7 (63,6%) — в основной и контрольной группах соответственно.

Результаты лечения повреждений сухожилий длинного сгибателя первого пальца мало зависели от зоны повреждения. Хорошие и отличные результаты были получены на 22 пальцах (100%) в основной группе и на 8 (80%) — в контрольной. На 2 пальцах (20%) в 5'й зоне получены удовлетворительные результаты в контрольной группе. На трехфаланговых пальцах уровень повреждения играл решающую роль. При повреждениях во 2'й зоне в основной группе отличные результаты были получены на 6 пальцах (21,4%), хорошие — на 16 (57,1%) и удовлетворительные — на 6 (21,4%). В контрольной группе пациентов результаты были следующими: отлично — 0, хорошо — 2 пальца (9,1%), удовлетворительно — 10 (45,4%), плохо — 10 (45,4%).

При сравнении результатов лечения больных основной и контрольной групп выявлены следующие различия. В основной группе на 146 пальцах возникло 2 нагноения послеоперационной раны (1,4%), в контрольной группе на 80 пальцах — 3 (3,7%). На 146 пальцах основной группы пациентов наблюдался один разрыв сухожильного шва (0,7%), на 80 пальцах контрольной группы — 4 таких разрыва (5%). Отмечено различное количество отличных, хороших, удовлетворительных и плохих результатов в основной и контрольной группах (табл. 1).

Несмотря на почти двухтысячелетнюю историю хирургических операций на сухожилиях, до сих пор

не создано «идеального» сухожильного шва, который был бы одновременно просто накладываемым, прочным, атравматичным, с минимумом шовного материала и не нарушал кровоснабжение сухожилия.

Создание абсолютно «идеального» сухожильного шва вряд ли возможно, так как некоторые требования, предъявляемые к шву, противоречат друг другу. С одной стороны, чем толще нитка, чем больше петля и узлов, чем больше захвачено в шов ткани сухожилия, тем прочнее соединение концов сухожилия. С другой стороны, такой шов требует большего количества вколов иглы, разволокняет и травмирует сухожилие, нарушает его кровоснабжение. Поэтому наряду с предлагаемыми сверхпрочными швами с 4'8 рядядами нитей в толще сухожилия [1, 10, 11] ведутся поиски достаточно прочных и в то же время малотравматичных и простых способов наложения шва с минимальным количеством нитей [12].

Проблемы послеоперационного восстановления тельного лечения тесно связаны с закономерностями биологических процессов сращения сухожилий. Однако в этой области знаний пока еще остается много неясных и спорных вопросов, разрешение которых требует проведения дополнительных исследований. Различием пока еще существующих взглядов на механизм сращения сухожилий объясняется существование полярных рекомендаций по ведению послеоперационного периода: от полного обездвиживания оперированного пальца до 3'х недель, с одной стороны [8], и ранней его мобилизации — с другой [7, 10].

Анализ исходов комплексного хирургического лечения повреждений сухожилий сгибателей пальцев кисти свидетельствует, что ближайшие и отдаленные результаты находятся в тесной взаимосвязи с характером, тяжестью и уровнем повреждения, сроками проведения оперативного вмешательства, анатомическими особенностями строения разных пальцев, возрастом больных. При прочих равных условиях определяющими факторами ближайших и отдаленных результатов являются техника оперативного вмешательства и методы проведения послеоперационного восстановительного лечения. При этом модифицированный петлевой шов оказался эффективнее швов Кюнео и Розова, а метод функционального раннего восстановительного лечения позволил получить в основном отличные и хорошие исходы.

**Таблица 1**  
Сравнительные показатели результатов оперативного лечения поврежденных сухожилий

Группа	Кол'во пальцев	Оценка (по J.W. Strickland)				
		отл.	хор.	удовл.	плохо	
Основная	абс.	146	95	30	19	2
	%	100	65,1	20,5	13,0	1,4
Контроль	абс.	80	24	20	25	11
	%	100	30,0	25,0	31,2	13,8

## Литература

1. Авазашвили Д.Н.// *Грузинские медицинские новости*. - 2000. - МЛ- С. 39-40.
2. Белоусов А.Е. *Пластическая реконструктивная и эстетическая хирургия*. — СПб.: Гиппократ, 1998.
3. Волкова А.М. *Хирургия кисти*. — Екатеринбург: Средне-Уральское книжное издательство, 1991.
4. Демичев Н.П. *Сухожильная гомопластика в реконструктивной хирургии*. — Ростов-на-Дону, 1970.
5. Золотов А.С.// *Вестн. травматологии и ортопедии*. - 1996 - М 1 - С. 66-67.
6. Стаскэж А.М.// *VII съезд травматологов-ортопедов России: Тез. докл.* — Новосибирск, 2002. — Т. II. - С. 295.
7. Kleinert H.E., Kutz J.E., Atasoy E., Stormo A.// *Orthop. Clin. North Am.* - 1973. - Vol. 4. - P. 865-867.
8. Potenza A.D.// *Orthop. Clin. North Am.* - 1986. - Vol. 17, No. 3. - P. 349-352.
9. Stricland J.W.// *Orthop. Rev.* - 1987. - Vol. 16, No. 3. - P. 33-49.

10. Strichland J.W.// *J. Am. Acad. Orthop. Surg.* - 1995. - Vol. 3, No. 1. - P. 44-54.
11. Strichland J.W.// *J. Hand Surg.* - 2000. - Vol. 25A, No. 2. - P. 214-235.
12. Tsuge K., Ikuta Y., Matsuishi Y.// *J. Hand.* - 1977. - Vol. 2, No. 6. - P. 436-440.

Поступила в редакцию 11.06.03.

#### ANALYSIS OF OUTCOMES OF COMPLEX SURGICAL TREATMENT OF TENDON INJURY OF FLEXOR MUSCLE OF FINGERS USING LOOP SUTURE

A.S. Zolotov

Municipal Hospital (Spassk-Dalniy)

**Summary** — The author presents the results of surgical treatment of 99 patients with tendon injury of flexor muscle of fingers to whom a tendinous loop suture has been made, and an early medical postoperative rehabilitation has been carried out, according to original protocol during 1992/2002. The programme of functional medical treatment has been realized in compliance with the research results of J.W. Strickland. The outcomes of surgical treatment using loop suture have been traced from 1 till 10 years at 81 patients (146 fingers). The excellent and good results have been obtained in main group at 85,6% of cases, in control group — at 55%.

*Pacific Medical Journal*, 2003, No. 3, p. 28-31.

УДК 616.643'007.271+616.624'004]072.1'089

А.Г. Филиппов, В.М. Нагорный, В.В. Грехнев,  
Д. В. Нагорный

## ЭНДОСКОПИЧЕСКОЕ ЛЕЧЕНИЕ СТРИКТУР УРЕТРЫ И СКЛЕРОЗА ШЕЙКИ МОЧЕВОГО ПУЗЫРЯ

Городская клиническая больница № 2 (г. Владивосток),  
Владивостокский государственный медицинский университет

**Ключевые слова:** эндоскопия, стриктура уретры.

Стриктуры уретры (СУ) представляют собой классическую урологическую проблему, сложность которой обеспечивает ей одно из центральных мест в урологической и хирургической литературе уже около века. В последнее десятилетие отмечен рост количества больных СУ. Это связано с высоким уровнем общего травматизма, а также с увеличением числа лиц с заболеваниями, передающимися половым путем. К ним добавляются больные со стриктурами после операций на предстательной железе и мочевом пузыре.

В лечении СУ до 80-х годов XX века наибольшее развитие получали открытые хирургические способы [6, 7, 11]. Несмотря на значительные успехи, достигнутые в этом направлении, количество осложнений и рецидивов заболевания продолжает оставаться большим. Так, по данным литературы, рецидивы после операций по поводу посттравматических СУ возникают у 56% больных. Осложнения после открытых вмешательств часто приводят к необходимости повторных операций, которые в подобных ситуациях

чрезвычайно сложны и травматичны [3, 9, 10, 11]. К негативным последствиям этих вмешательств даже при восстановлении проходимости мочеиспускательного канала следует отнести укорочение полового члена, возникновение эректильной дисфункции, что приводит к серьезной социальной дезадаптации больных [2, 5, 12, 13, 14].

В последние годы ряд авторов показал значительную эффективность эндоскопических способов лечения СУ [1, 4]. Во многих случаях появилась возможность отказаться от сложных открытых вмешательств и тем самым значительно снизить процент осложнений [4, 6, 8, 12]. Достижения в области эндоурологии способствовали развитию этих менее травматичных методов, и, как показали исследования, при СУ они являются альтернативой открытым хирургическим вмешательствам [1, 10, 11].

В клинике урологии ВГМУ с 1991 по 2000 г. различными методами пролечено 263 больных СУ в возрасте от 16 до 86 лет (табл. 1). С 1995 г. для этой категории пациентов разработана и внедрена операция — трансуретральная резекция (ТРУ) рубцовой ткани уретры и шейки мочевого пузыря. Данное вмешательство произведено у 34 больных. В 1998 г. внедрен метод эндоскопической лазерной уретротомии (ЭЛУ) с вапоризацией рубцовых тканей. Этим способом прооперирован 61 больной. Все пациенты подвергались комплексному урологическому обследованию. Проводились обзорная и экскреторная урографии, восходящая и нисходящая уретроцистографии, ультразвуковое исследование верхних и нижних мочевых путей с определением остаточной мочи, урофлоуметрия. Последняя проводилась на отечественном аппарате «Рельеф», определение средней скорости мочеиспускания выполнялось при помощи